UNIVERSITE D'ALGER
FACULTE DE MEDECINE PHARMACIE D'ALGER

Année 1973 N°

CONTRIBUTION A L'ETUDE DU TRAITEMENT CHIRURGICAL DU KYSTE HYDATIQUE DU POUMON

(A propos de 600 cas)

THÈSE

POUR LE DOCTORAT EN MEDECINE

présentée et soutenue publiquement le 16 Juin 1973

par

Melle KACED Yamina - Mimi

Née le 9 Mai 1945 à ALGER

MEMBRES DU JURY

Mr. T. HADDAM, *Professeur de Chirurgie Thoracique et Cardiovasculaire.*	Président
B. AIT OUYAHIA, *Professeur de Gynécologie Obstétrique*.....	Juges
O. HAMLADJI *Maitre de Conférences Agregé*.....	
B. HADDAM, *Maitre de Conférences Agregé*.....	
A. SLOUGUI, *Assistant Pneumophtysiologie*.....	

UNIVERSITE D'ALGER

FACULTE DE MEDECINE PHARMACIE D'ALGER

Année 1973 N°

CONTRIBUTION A L'ETUDE DU TRAITEMENT CHIRURGICAL DU KYSTE HYDATIQUE DU POUMON

(A propos de 600 cas)

THÈSE

POUR LE DOCTORAT EN MEDECINE

présentée et soutenue publiquement le 16 Juin 1973

par

Melle KACED Yamina - Mimi

Née le 9 Mai 1945 à ALGER

MEMBRES DU JURY

Mr. T. HADDAM, *Professeur de Chirurgie Thoracique et Cardiovasculaire.*	Président
B. AIT OUYAHIA, *Professeur de Gynécologie Obstétrique*.....	Juges
O. HAMLADJI *Maitre de Conférences Agregé*.....	
B. HADDAM, *Maitre de Conférences Agregé*.....	
A. SLOUGUI, *Assistant Pneumophtysiologie*.....	

UNIV.
LEIDEN
BIBL.

SERMENT D'HIPPOCRATE

En présence des Maîtres de cette Faculté, de mes chers condisciples et selon la tradition d'Hippocrate je promets et je jure d'être fidèle aux lois de l'honneur et de la probité dans l'exercice de la Médecine.

Je donnerai mes soins gratuits à l'indigent et n'exigerai jamais un salaire au-dessus de mon travail. Admis dans l'intérieur des maisons, mes yeux ne verront pas ce qui s'y passe, ma langue taira les secrets qui me seront confiés et mon état ne servira pas à corrompe les mœurs ni à favoriser le crime.

Respectueux et reconnaissant envers mes Maîtres, je rendrai à leurs enfants l'instruction que j'ai reçue de leurs pères.

Que les hommes m'accordent leur estime si je suis fidèle à mes promesses. Que je sois couvert d'opprobre et méprisé de mes confrères, si j'y manque.

Digitized by the Internet Archive
in 2026

https://archive.org/details/IA41548217_0004

JE DEDIE CETTE THESE :

- A la mémoire de mon grand-père HADJI,
  dont la sagesse et la bonté nous serviront
  toujours d'exemple.

- A mon père,

  En faible témoignage de son sacrifice.
  Qu'il veuille bien trouver ici l'expression
  de mon profond respect.

- A ma mère,

  A sa patience
  A sa bonté exemplaire

- A Salim

  Qu'il retrouve ici l'expression de toute
  ma tendresse

- A mon oncle Hadj ahmed
- A toutes mes soeurs
- A mes frères Kamel,Djamal,Mustapha
- A mon beau frère Said- mon beau frère KOUACHI Madjid
- A tous les miens

A notre Maître et Président de Thèse :

Monsieur le Professeur T. HADDAM

C'est un grand honneur qui nous échoit que de vous voir présider notre thèse.

Votre bonté et vos qualités humaines restent pour nous un exemple.

Nous ne saurions qu'insuffisamment vous dire notre gratitude et notre respect.

Qu'il nous soit permis de vous exprimer ici, notre attachement et notre respectueuse admiration.

A NOS JUGES :

Monsieur le Professeur AIT OUYAHIA

Nous sommes très sensibles à votre accueil d'une gentillesse incomparable et à l'honneur que vous nous faites en acceptant de juger notre thèse.

Pour l'éminent exemple que vous nous avez donné en toutes circonstances en sachant allier à vos remarquables qualités d'homme de science un sens profond de l'humain.

Nous vous remercions et nous vous assurons de notre profonde admiration et notre fidèle attachement.

A Monsieur le Professeur Agrégé HAMLADJI O.

Nous n'oublierons jamais la sollicitude avec laquelle il s'est penché sur notre modeste travail.

Nous lui devons le sujet de notre thèse. Il a été toujours près de nous,ne nous ménageant ni son temps ni ses connaissances.

Son aide et ses qualités humaines ont été et restent pour nous,objet d'admiration.

Puisse t-il trouver dans ce travail,notre infinie reconnaissance.

A Monsieur le Professeur HADDAM B.

Nous sommes très sensible à l'honneur que vous nous faites en acceptant de juger notre travail.

Qu'il nous soit permis de vous exprimer notre vive reconnaissance et notre prodond respect.

A Monsieur le Médecin Capitaine SLOUGUI A.

Chef de service de PneumoPhtisiologie de l'Hôpital Central d'Insturction Militaire.

En acceptant de juger notre thèse,vous nous faites un honneur pour lequel nous ne saurions vous dire suffisamment notre gratitude.

A Madame AIT OUYAHIA

Assistante à la Clinique Médicale Infantile du C.H.U. Mustapha - Alger

A Monsieur le docteur KHIARI Abdelmalek

A Monsieur le Docteur MACHER Yahia

A Monsieur le Docteur DJAMAA-EL-KEBIR Nourredine

A Monsieur le Docteur BRAHIMI Ahmed-Hamid

A Monsieur le Docteur YSMAIL-DAHLOUK Mohamed

A Monsieur le Docteur Hocine CHAOUCHE

A Monsieur le Docteur TCHOKETCH

A NOS MAITRES DE LA FACULTE ET DES HOPITAUX :

Monsieur le Professeur EL-OKBI

Monsieur le Professeur COLONNA

Monsieur le Professeur MERIOUA

Monsieur le Professeur BONAFOS

Monsieur le Professeur BENMILOUD (Endocrinologie)

Monsieur le Professeur KHATI

Monsieur le Professeur ABOULOLA

Monsieur le Professeur BEKKAT

Monsieur le Professeur CHITOUR

Monsieur le Professeur ILES

Monsieur le Professeur KEDDARI

Monsieur le Professeur TALEB SLIMANE

Monsieur le Professeur ZMERLI

A MES AMIS :

- Le lieutenant SARHANI
- Le Capitaine SLIMANE
- Le Capitaine FAWZI
- Mademoiselle BOUKHIRANE Safia et ses parents
- Mademoiselle Ginette NEPVEU et sa famille
- A Monsieur et Madame GUERROUDJ
- Monsieur et Madame AISSAOUI

En particulier le Commandant ALLEG Mohamed

Avec toute ma reconnaissance.

A Monsieur BENOUNICHE Sid Ahmed

Secrétaire de la Faculté de Médecine et de Pharmacie d'Alger

A toute l'équipe de la clinique de Chirurgie Thoracique et Cardio-Vasculaire du C.H.U.Mustapha - Alger, en particulier :

Melle OUADAH Zahia
Mr. BOUATBA Abdelouahab
Mr. FLITI Hadj Maamar
Mr. BOUNEDJOUM Hadj Tahar
Mr. CHETOUANE Salah (Hadj)

A tout le personnel de l'Imprimerie de la C.N.M. Agricole, en particulier Monsieur BRAKCHI Mansour et SARAOUI Saïd.

A tout le personnel de la Faculté mixte de Médecine et de Pharmacie d'Alger

INTRODUCTION

Il n'est pas de notre intention de faire oeuvre nouvelle en matière de kyste hydatique du poumon,ou de kyste hydatique du foie. Notre ambition est plus modeste.

- Nous voudrions seulement attirer l'attention sur les problèmes thérapeutiques et quelquefois diagnostiques que nous pose quotidiennement l'hydatidose pulmonaire isolée,ou associée à une localisation hépatique.

- Nous passerons volontairement sur les données classiques bien connues de cette pathologie.

- Nous étudierons surtout certains aspects de cette affection à la lumière des données recueillies par l'étude de 600 dossiers de malades opérés pendant les six dernières années dans le service de Chirurgie Thoracique du C.H.U.Mustapha - Alger.

Ce bilan nous a permis de revoir l'attitude chirurgicale à adopter vis à vis de cette localisation du parasite,dont la fréquence ne cesse de croître dans notre pays.

Un chapitre particulier sera consacré à la double localisation pulmonaire et hépatique de ce parasite. En effet,sur ces 600 cas d'hydatidose pulmonaire,la localisation hépatique associée a été relevée chez 70 malades,soit un pourcentage non négligeable de 11,6%.

Notre plan sera simple,et comporte 3 chapitres.

(1) Les données Epidémiologiques

(2) Analyse de 600 dossiers de malades porteurs de kyste hydatique du poumon : traitement et résultats.

(3) Analyse de 70 cas d'hydatidose pulmonaire et hépatique : Traitement et Résultats.

I- DONNEES EPIDEMIOLOGIQUES

LES DONNEES EPIDEMIOLOGIQUES A PROPOS DES 600 MALADES OPERES

(1) La répartition des 600 cas opérés dans le service de Chirurgie Thoracique C.H.U.Mustapha - Alger entre les années 1963 à 1970 figure sur le tableau I.

Tableau I : répartition dans le service (1963 à 1970

Années	1963	64	65	66	67	68	69	70	Total
Nombre de cas de kyste hydatique opérés	21	45	52	67	88	102	111	114	6 0 0

Cette répartition montre une fluctuation de 21 cas en 1963 à 114 cas en 1970 dans le seul service de Chirurgie Thoracique d'Alger. Ainsi,le nombre de kystes opérés est progressivement croissant.

(2) Répartition selon le sexe : (tableau II)

Notre enquête à propos de ces 600 malades a révélé que le sexe masculin est nettement plus touché (61,83%),sexe féminin (38,2%).

Tableau II : répartition du kyste hydatique selon le sexe

SEXE	Hydatidose Pulmonaire	
	Nombre de cas	Pourcentage
Masculin	371	61, 8 %
Féminin	229	38,2 %
Total	600	100 %

(3) Répartition selon l'âge

Cette étude montre que les trois quarts des malades sont âgés de moins de 31 ans, soit un pourcentage de 70% dont 58% ont 20 ans et moins de 20 ans.

L'âge des malades porteurs de kystes hydatiques se situe en plus fort pourcentage entre 6 ans et 20 ans (voir diagramme).

(4) Répartition selon l'habitat (tableau III)

L'origine des malades retrouve : un pourcentage plus élevé pour les ruraux soit 77,5% et 22,5% pour les citadins.

Tableau III : Répartition selon l'habitat

Habitat	Nombre de cas	Pourcentage
Ruraux	465	77,5 %
Citadins	135	22,5 %
Total	600	100 %

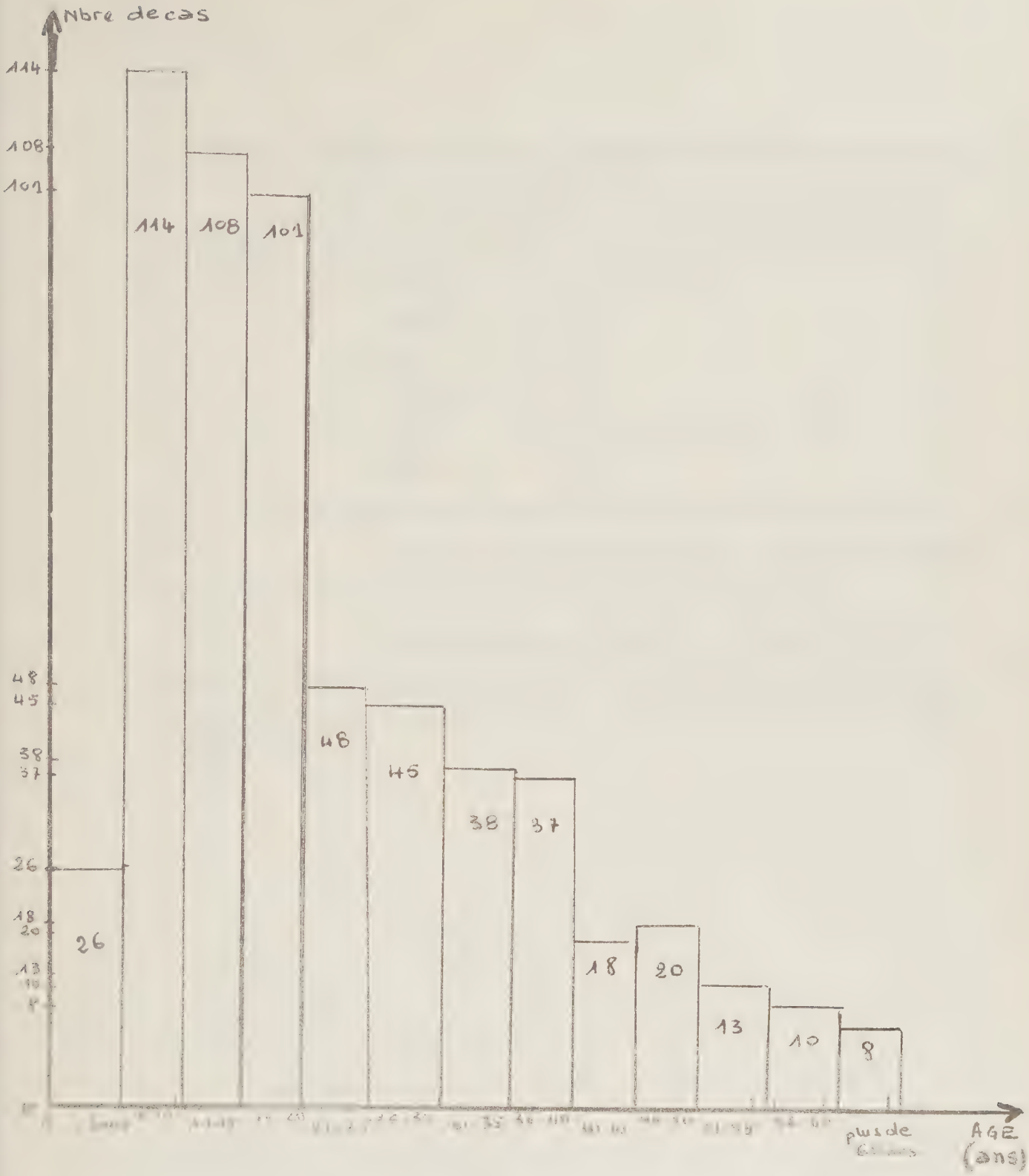

- Repartition des malades selon l'age -

(5) La répartition selon la Wilaya d'origine (carte géographique)

Sur le plan géographique nous pouvons constater que les malades opérés durant la période de ces 6 années proviennent surtout des régions des Hauts Plateaux,et plus particulièrement :

- TITTERI = 16, 1%
- SETIF = 16%
- CONSTANTINE = 15,8 %
- ORANIE = 9,6 %, EL ASNAM = 8 %
- BATNA = 7,8 %

Ces quelques données épidémiologiques nous montrent,d'une part :

- l'importance que prend dans notre pays cette affection dont la fréquence ne cesse d'augmenter d'une année à l'autre;

- d'autre part,que la répartition géographique du kyste hydatique en ALGERIE prédomine dans nos régions d'élevage d'ovins,tels que les Hauts Plateaux; les Wilayates les plus infestées étant le TITTERI,SETIF et CONSTANTINE.

* * *

Repartition des malades selon les wilayas d'origine.

II- ANALYSE DE 600 DOSSIERS DE MALADES PORTEURS DE KYSTE HYDATIQUE DU POUMON

/)/) A T E R I E L D ' E T U D E

(1) Circonstances de découverte

La découverte de l'hydatidose par l'examen radiologique systématique ne s'est faite que dans 59 cas soit un pourcentage de 9,8%.

Parmi les autres cas restants,un ou plusieurs symptômes ont amené le malade à la consultation.

Le tableau IV montre la répartition selon la fréquence des signes d'appel chez ces 600 malades.

L'hémoptysie est la manifestation la plus souvent rencontrée; viennent ensuite la toux, l'expectoration et les douleurs thoraciques.

Dans des cas rares,la découverte s'est faite lors d'un prurit,d'un syndrome infectieux,un retard staturo pondéral,des complications pleurales,ou enfin à l'occasion d'une autre localisation du kyste,hépatique en particulier.

Tableau IV. : Circonstances de découverte

Circonstances de découverte			Nombre de cas	Pourcentage
Découverte radiologique systématique			59	9,83%
Hemoptysies	isolées	119	342	57%
	associées à d'autres signes	223		
Toux	isolée	86	171	31,8%
	associée à d'autres signes	85		
Douleurs thoraciques			118	18%
Expectorations			131	21,8%
Vomique			80	13,3%
Syndrome infectieux			26	4,3%
Dyspnée			19	3,01%
Altération de l'état général			12	2%
Complications pleurales			12	2%
Prurit			1	0,16%
Retard staturo-pondéral			2	0,3%
A l'occasion d'1 localisation associée			5	0,8%

(2) Les éléments biologiques

- L'éosinophilie sanguine, tableau V.

recherchée chez 478 malades :

- est absente chez 38 malades (7,9% des cas);
- est inférieure à 5% chez 278 malades (58% des cas);
- est comprise entre 5% et 10% chez 122 malades (25,5% des cas);
- est supérieure à 10% chez 78 malades, soit 16,5% des cas.

Tableau V : Eosinophilie sanguine

Taux d'éosinophilie	Nombre de cas	Pourcentage
0 %	38	8 %
1 à 4 %	240	50 %
5 à 10 %	122	25,5 %
10 à 15 %	57	12
16 à 20 %	10	2,1 %
21 à 25 %	9	2 %
26 à 30 %	2	0,4 %
Total....	478	100 %

- La réaction de Casoni

Elle a été pratiquée chez 130 malades (tableau VI).

Tableau VI : la réaction de Casoni

I.D.R. de CASONI	Nombre de cas	Pourcentage
Positif	101	77,7%
Négatif	29	22,3%
Total.....	130	100 %

- L'INTRADERMO REACTION A L'ANTIGENE DE L'INSTITUT PASTEUR D'ALGER (A.I.P.A.)

C'est un test simple et de plus commode.

L'antigène est préparé à partir des scolex des kystes hydatiques d'ovins (riches en sable hydatique).

- Préparation : seules sont retenues les vésicules intactes et bien translucides. Il s'agit d'une solution dont le titre en azote 30 mg/l est constant,elle est dépourvue de lipides et obtenue à partir des scolex frais de kyste hydatique de moutons recueillis à l'abattoir.

- Technique : elle comprend 2 injections. L'une du témoin, l'autre de l'antigène I.P.A.

Ces injections doivent être pratiquées à 5 cm de distance au moins,dans la fosse sus épineuse ou à la face antérieure de l'avant bras ou de la cuisse.

On inocule dans le derme 0,05 ml de liquide (1/20 ml) avec une seringue à tuberculine graduée au 1/100 munie d'une aiguille à I.D.R. (4/10). On obtient 2 papules lenticulaires de 5 à 7 mm de diamètre.

- Lecture : elle est faite 15 à 20 mn après l'inoculation. Deux types de réactions peuvent apparaître :

- une réaction oedémateuse spécifique consistant en une augmentation plus ou moins importante de la surface de la papule d'inoculation de l'antigène;

- une réaction érythémateuse,moins spécifique se traduisant par un placard ortié plus ou moins étendu.

Ainsi la technique répond à un protocole rigoureux,les techniques d'injection et de lecture sont codifiées.

La lecture devant être faite au moment fixé,c'est à dire dans les 15 à 20 mn qui suivent l'injection et ce à l'aide du calque à papule. La rigueur voudrait que la mesure des surfaces soit utilisée systématiquement.

Ne pouvant être positives que les I.D.R. pour lesquelles la surface de la papule due à l'antigène est au moins égale au double de celle obtenue par l'injection du témoin.

L'expérience prouve que cette différence est facilement appréciable à l'oeil nu.

La lecture se trouve facilitée; en effet ce rapport des surfaces devant être supérieur à 2 pour qu'une réaction soit positive,les réactions douteuses sont beaucoup moins fréquentes qu'avec l'antigène de Casoni classique.
Les résultats sont traduits par les lettres P (+) et N (-).

Cette IDR,standardisée dans sa pratique,sa lecture et son interprétation,s'est montrée d'une grande sensibilité et d'une spécificité au moins égale à celle des autres antigènes utilisés.

Ce test de pratique récente n'a été utilisé dans le service que depuis 1969.

Les résultats obtenus chez 155 malades sont consignés dans le tableau n° VII.

Tableau VII : I.D.R. à l'A.I.P.A.

I.D.R. à l'A.I.P.A.	Nombre de cas	Pourcentage
Positive (+)	131	85 %
Négative (-)	24	15 %
Total	155	100 %

* * *

T R A I T E M E N T

A/ LES METHODES

Il nous a paru utile avant d'envisager l'analyse de 600 cas opérés, de rappeler les techniques utilisées.

(1) Les interventions conservatrices :

- l'énucléation type Ugon (figure 1 (1) - Elle a été décrite en 1895 par POSADAS, surtout pour les petits kystes périphériques. Elle consiste à accoucher la membrane hydatique intacte en laissant en place le périkyste (figure 1 a).

- La périkystectomie type Perez Fontana (fig. 1 (2) - Utilisée à partir de 1947, cette opération a été surtout pratiquée par Perez Fontana sur des enfants, et a été depuis cette époque l'objet de nombreuses publications.

Fig. 1a : Accouchement du kyste
Methode de Ugon (photo operatoire)

Cette technique est basée sur les recherches anatomo-cliniques; elle consiste :

- après une incision de l'adventice dans la région superficielle et extériorisée,

- après vidange et extirpation du parasite ou parfois énucléation et bourrage de la cavité par des compresses,

en une dissection,un " décollement " dit Perez - Fontana de l'adventice jusqu'à la région du " pédicule ".

- Le sac adventiciel apparaît alors " appendu " à sa bronche comme un fruit à sa " branche ", il suffit de lier cette bronche et " le pédicule vasculaire " qui l'accompagne.

- On termine en accolant les surfaces orientées par quelques points.

Cette intervention plus complète est cependant plus difficile et plus longue.

- La résection cuneiforme - appelée également kyste-résection,résection atypique ou résection à minima.

Cette technique enlève en plus du kyste le parenchyme pulmonaire adjacent pathologique et non fonctionnel.

Chacune de ces interventions laisse une cavité parenchymateuse qui peut être fermée : c'est la kystectomie capitonnage (figure 2); ou effacée en réséquant largement le périkyste saillant,c'est la kystectomie mise à plat (figure 3).

(2) Quant aux interventions d'Exérèse,elles consistent essentiellement en segmentectomie,lobectomie et exceptionnellement pneumonectomie.

La première exérèse en matière d'hydatidose pulmonaire semble dater de 1938,pratiquée par ABREUL à la suite d'une erreur de diagnostic.

— Schemas des interventions conservatrices —

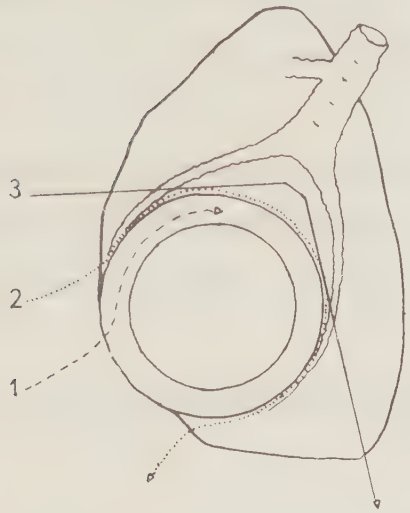

Fig.1

1. ENUCLEATION (UGON)
2. PERIKYSTECTOMIE (PEREZ FONTANA
3. RESECTION CUNEIFORME

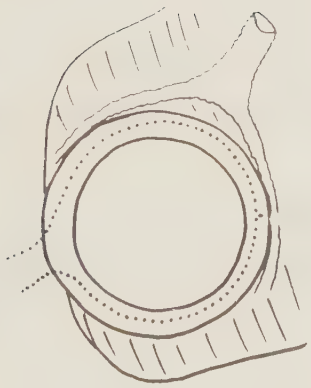

Fig.2. ENUCLEATION CAPITONNAGE

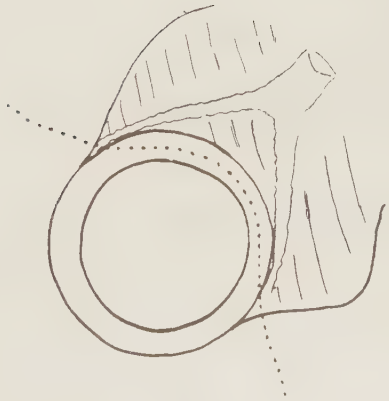

Fig.3. KYSTECTOMIE MISE A PLAT

Dès 1942,CEBALLOS et BOTTINI publient en ARGENTINE leurs premiers résultats de lobectomies pour kyste hydatique du poumon.

En 1947, BARRET préconise l'exérèse lobaire dans les formes compliquées ou dans les très gros kystes.

Dès lors,l'exérèse tend à devenir une thérapeutique de plus en plus admise en matière de kyste hydatique du poumon,

- soit sous forme de lobectomie dans les cas de kyste hydatique compliqué,

- soit sous forme de lobectomie ou de segmentectomie dans la totalité des cas.

B/ TECHNIQUES UTILISEES CHEZ LES 600 MALADES OPERES

L'attitude chirurgicale a été étudiée selon l'unicité ou la multiplicité du kyste.

Tableau VIII : Statistique générale

Kystes hydatiques Uniques	Kystes hydatiques multiples	Total
4 9 5	1 0 5	6 0 0

Cette statistique montre ainsi qu'un malade sur trois est porteur d'une hydatidose multiple (tableau VIII).

(1) Pour les kystes hydatiques uniques (495 cas) ,il a été pratiqué 337 interventions conservatrices pour 158 exérèses (tableaux VIIII et X)

Parmi les premières,il faut remarquer le petit nombre de périkystectomies pour des raisons exposées plus haut.

Les secondes sont dominées par les lobectomies. Quatre pneumonectomies n'ont pu être cependant évitées,une fois pour un énorme kyste ayant détruit tout le poumon,une fois pour plaie vasculaire, 2 fois comme résections complèmentaires à la suite de complications.

Tableau IX : Interventions conservatrices
(Kystes hydatiques uniques)

Enucléations		Périkystectomies	Kystectomies Résection Cuneiforme	Total
- Avec capitonnage	50			
- Sans capitonnage	204			
total	254	21	62	337

Segmentectomies	Lobectomies		Pneumonectomies	Total
49	105	Lobectomies 101	4	158
		Bilobectomies 4		

Tableau X. : Exérèses (kyste hydatiques uniques)

(2) Les kystes hydatiques multiples , 105 cas, se répartissent en 47 kystes unilatéraux et 58 kystes bilatéraux (tableau XI).

Tableau XI. - Interventions pour kystes hydatiques multiples

Interventions	K.H. multiples unilatéraux	K.H. multiples bilatéraux	Total
Conservatrices	37	38	75
Exérèses	10	20	30
Total	47	58	105

On peut remarquer déjà,ce qui semble paradoxal,que les interventions d'exérèse ont été plus nombreuses quand le kyste est bilatéral.

Dans l'ensemble,l'exérèse a été indiquée dans 30% des cas,que le kyste soit unique ou multiple. (tableau XII)

Tableau XII : Pourcentage des interventions conservatrices et radicales pour kystes hydatiques uniques et kystes hydatiques multiples

Interventions	K.H. Uniques	K.H. multiples
Interventions conservatrices	68%	71,4%
Exérèses	31,9%	28,5%

C/ RESULTATS : Tableau XIII

Mortalité	9	1,5 %
Guérison simple	460	76,6 %
Guérison compliquée	129	21,5 %
Récidives	9	1,4 %

Le traitement du kyste hydatique,affection bénigne,aboutit le plus souvent à une guérison simple.

La mortalité de cette série,1,5 %,a été imputable au kyste lui même dans trois cas seulement : une fois par obstruction trachébronchique à la suite de la rupture du kyste dans les bronches pendant l'ouverture du thorax, dans les 2 autres cas,il s'agissait d'une polyhydatidose secondaire grave (fig. 4) (Radiologie).

Les récidives sont extrémement rares et présumées dans 2 cas.
Dans le premier cas,s'est développé un kyste hydatique du lobe inférieur gauche chez une malade opérée 3 ans auparavant d'un kyste hydatique du lobe supérieur gauche. C'est le seul cas où nous n'avons pas pu écarter la possibilité d'une réinfestation.
Cette éventualité reste donc exceptionnelle à ce jour,et il est permis alors de se demander si les malades ne développent pas une sorte d'immunisation contre cette affection.

Figure 4 : polyhydatidose bilaterale "maligne"

Dans le deuxième cas,nous avons assisté au développement rapide et progressif d'un kyste hydatique de la pyramide basale droite chez un malade ayant subi 3 mois auparavant plusieurs kystectomies du lobe supérieur et du fowler du même côté et présentant par ailleurs une hydatidose hépatique et pulmonaire gauche. Nous avons pensé dans ce qu'il pouvait s'agir d'un petit kyste passé inaperçu.

Il n'est pas enfin sans importance de remarquer qu'il n'a pas été observé de récidive par " vésiculation exogène. Ce risque ne paraît donc pas constituer un argument suffisant pour préférer l'exérèse à la kystectomie.

Le chiffre de 21,5 % de guérisons compliquées semble élevé pour une affection aussi bénigne. Mais ces complications,détaillées sur le tableau XIV sont sans gravité dans la majorité des cas.

Tableau XIV : Complications

Complications	Interventions conservatrices	Exérèses
Atelectasies	2	10
Hémorragie		1
Difficultés de réexpansion		4
Fistules bronchiques	2	1
Pyothorax	3	4
Hémoptysies	14	5
Cavités résiduelles	85	

(1) Les atélectasies pulmonaires sont plus fréquentes après exérèse, 10 fois dont 5 sont consécutives à une lobectomie moyenne. Elles sont favorisées semble t-il par le clampage de la bronche lobaire moyenne lors de sa section.

(2) Les difficultés de réexpansion sont rares, le parenchyme restant étant toujours de bonne qualité.

(3) Les complications les plus graves sont constituées par les pyothorax, 7 cas, et surtout par les fistules bronchiques. Celles - ci ont été observées 3 fois, chaque fois après une intervention comportant une résection parenchymateuse : résection cuneiforme dans 2 cas; lobectomie dans un cas. Leur traitement a necessité dans les 3 cas une résection complémentaire.

(4) Les hémoptysies, signalées par les malades parfois 1 à 3 ans après l'intervention sont toujours minimes, isolées et souvent sans cause décelable. Nous avons cependant retrouvé une cavité résiduelle chez 4 malades, mais sans anomalie bronchique à la bronchographie lipiodolée.

(5) Les cavités résiduelles restent les séquelles les plus fréquentes (16 % des cas). Elles feront l'objet d'une étude plus détaillée dans le prochain chapitre.

DISCUSSION

Si par la présente étude,nous nous sommes fixés comme but d'évoquer le problème du traitement chirurgical de l'hydatidose pulmonaire, il nous semble utile,dans un premier temps,de faire quelques réflexions sur les difficultés que peut poser le diagnostic de cette affection.

Certes,le diagnostic de l'echinococcose pulmonaire est facile,surtout en pays d'endémie où il est souvent évoqué.

Un certain nombre d'éléments concourent à ce diagnostic,mais en fait c'est surtout sur la radiologie qu'il est discuté.

En effet,la symptomatologie est pauvre. Le seul signe pathognomonique,la vomique,n'a été retrouvé que dans les 13,3 % des cas.

Par contre,la majorité de nos malades se sont présentés pour hémoptysie dont le seul intérêt est d'attirer l'attention sur le thorax.

L'examen physique est nul en dehors d'une localisation associée,hépatique en particulier.

Les examens biologiques,quant à eux,pourraient être d'un grand secours au diagnostic,mais ils ne fournissent pas toujours des éléments de certitude.

Non seulement ils peuvent être négatifs,bien plus,ils peuvent être positifs dans d'autres affections que le kyste hydatique.

Ainsi,l'éosinophilie sanguine,autrefois test de valeur n'est significative qu'à un taux égal ou supérieur à 10 %. Mais ce taux élevé n'a été retrouvé que dans les 16,5% des cas. Chez plus de la moitié des malades (58%), le pourcentage d'éosinophilie ne dépasse pas 4 %.
Même élevée,l'éosinophilie sanguine n'est pas spécifique,car elle peut être en rapport avec d'autres parasitoses,un asthme,ou des affections sévères ou rares, telle que la maladie de Hodgkin.

Cet examen ne peut donc pas constituer un argument sûr; d'où la recherche d'autres éléments biologiques plus spécifiques tels que,

(1) les tests d'allergie cutanée : l'intra-dermo-réaction de Casoni.

Cette réaction est surtout des plus simples,mais en réalité non exempte de critiques.

Si elle a été positive chez 77,7% de nos malades,la réaction a été négative dans 22,3% des cas. Les statistiques à ce sujet sont variables,allant de 50 à 75% de positivité.

De plus F. DEVE,GENTILINI et PINON ont bien souligné non seulement l'inconstance de cette réaction,mais aussi sa spécificité relative chez les asthmatiques et les urticariens.

Cette réaction devient plus critiquable lorsqu'on sait qu'elle peut encore donner de faux résultats.

BELKAID dans sa thèse (1971) retrouve sur 221 malades contrôlés chirurgicalement 21,5% de faux " Casoni ".

Elle se serait donc montrer positive chez des sujets qui n'avaient jamais présenté de kyste hydatique.

Ainsi une de nos malades A.H... Torkia,35 ans,présentait une image radiologique trompeuse simulant un kyste hydatique (figure 5).

Ce diagnostic avec lequel a été adressée en chirurgie a été étayé par une réaction de Casoni positive.

Ce n'est qu'après examens bactériologiques des crachats relevant la présence de BK que le diagnostic de kyste hydatique a été écarté.

C'est dire quelle prudence réclame son interprétation. Elle est actuellement abandonnée par beaucoup d'auteurs en raison des fausses réactions positives dûes à l'impureté de l'antigène.

Fig. 5 : Tuberculose du sommet

(Casoni +, BK+)

Ceci a motivé la recherche et l'emploi d'antigènes purifiés et standardisés pour obtenir de meilleurs résultats.

Dans ce sens,l'Institut Pasteur d'ALGER a mis au point une technique d'intra-dermo-réaction avec un antigène standardisé et délipidé.

L'expérimentation pratiquée par l'Institut Pasteur sur 440 malades fait ressortir des faits plaidant en faveur de la sensibilisation par l'Ag. I.P.A. qui serait meilleure que celle du " Casoni ".

Des malades avaient une réaction de Casoni négative,mais une réaction positive avec l'antigène I.P.A.,et ce le même jour,ce qui a éliminé une sensibilisation par le " Casoni ".

Certains malades avaient des réactions négatives tant avec le "Casoni" qu'avec l'Ag I.P.A.; 15 jours plus tard l'I.D.R. avec l'Ag. I.P.A. était toujours négative.

Chez des sujets à " Casoni " positif,et Ag I.P.A. négatif,une nouvelle I.D.R. à l'Ag I.P.A.,15 jours plus tard, était toujours négative. Le contrôle opératoire a toujours retrouvé une autre affection que le kyste hydatique.

Ces faits semblent bien montrer que l'Ag. I.P.A. est plus sensible que le " Casoni ".

Notre expérience plus réduite que celle de l'Institut Pasteur d'Alger, nous a donné la même impression.

Utilisée chez 155 malades,elle a été positive dans 85% des cas,pourcentage supérieur à celui de l'I.D.R. de Casoni. Cependant,ce test ne peut échapper aux erreurs. D'une part,elle a été négative dans 15% des cas,d'autre part l'Ag I.P.A. donne également des résultats positifs au cours d'autres affections.

Bien que plus sensible,ce test ne donne pas non plus une garantie totale pour affirmer le kyste hydatique.

Il est certain que d'autres tests plus spécifiques restent à trouver.

Certains existent déjà,d'autres sont en cours d'expérimentation. Nous ne ferons que les signaler,en nous réferons à quelques travaux que nous avons pu recueillir .

(2) Les méthodes immunologiques

.La réaction de fixation du complément améliorée depuis WEINBERG semble donner, théoriquement,des réponses significatives lorsqu'elle est positive ou égale à 1/2.

Les statistiques donnent 45 à 75% de réactions positives selon les auteurs.

. La réaction d'hemmaglutination.

Les réactions varient également d'une statistique à l'autre : 30 à 80% de réactions positives.

. L'analyse immunoélectrophorétique en agarose,sa réalisation est assez longue, mais elle semble assez fidèle (90% de résultats positifs) et facile à lire puisqu'elle n'exige que la présence de l'arc 5 pour être considérée comme positive. Elle aurait l'avantage de donner rarement des résultats par défaut et jamais par excès.

. La coélectrosynérèse sur membrane d'acetate de cellulose a une spécificité comparable et donne des résultats en quatre heures.

. L'immunofluorescence indirecte,méthode récente et encore à l'étude,semble sensible et rapide,et permet l'interprétation quantitative des anticorps. Elle donnerait également aucune erreur par excès. Dans les kystes du foie elle aurait donné 97% de positivité.

On voit donc que ces méthodes sérologiques même effectuées avec une technique rigoureuse et des réactifs standardisées ne donnent des résultats positifs que dans 50 à 90% des cas suivant les auteurs.

Mais des résultats plus significatifs sont obtenus dans 90% des cas en associant une méthode immunologique spécifique et un test quantitatif.

En définitive,la multiplicité des tests sérologiques démontrent leur manque de sensibilité. Il faut donc leur accorder une valeur limitée surtout quand ils sont pris isolément.

Il faut ajouter à celà qu'un certain nombre de facteurs peuvent intervenir,et modifier le pourcentage des réactions positives.

- Le facteur géographique,comme l'a souligné DEVE. Dans certains pays comme l'ALGERIE et surtout la TUNISIE,la réaction de la déviation du complément est rarement positive.

- L'état anatomique du kyste. C'est ainsi que les réactions immunologiques sont :

- majeures dans les kystes fissurés ou rompus,
- discrètes dans les kystes hyalins,
- nulles dans les kystes calcifiés.

C'est ainsi que ces tests, immunologiques en particulier,peuvent donner une indication sur l'état du kyste. On leur accorde également un intérêt dans la surveillance post opératoire des opérés.

Après exérèse des kystes,le taux des anticorps s'élève souvent comme le montrent les réactions quantitatives. Si cette élevation persiste au delà du neuvième ou du 12ème mois,il faut penser à une autre localisation méconnue, ou à une echinococcose secondaire.

Que doit-on attendre en définitive des éléments cliniques et biologiques ?

La clinique reste pauvre ou trompeuse en dehors des rares cas où le diagnostic est posé sur la vomique hydatique.

Quant à la biologie,si elle reste indispensable à l'établissement du diagnostic,elle ne peut en aucun cas constituer un élément de certitude. Sa fidélité est d'ailleurs moindre dans l'hydatidose pulmonaire comme l'ont souligné les auteurs uruguayens comme PURRIEL et TONALINO.

Est-ce à dire qu'il faut tabler sur les aspects radiologiques du kyste hydatique pulmonaire ?

Certes non,car les images radiologiques,même classiques,ne mettent pas à l'abri de confusions.

Typiquement,les images radiologiques du kyste hydatique pulmonaire sont calquées sur l'évolution anatomique.

- Soit que le kyste est plein,il se traduit par la classique opacité homogène arrondie,à contour " tracé au compas "; sur la radiographie de face,en boulet de canon. De profil,le kyste prend l'aspect d'une opacité ovalaire à grand axe oblique en bas et en avant,à contours généralement nets réalisant l'aspect en ballon de rugby.

- Soit que le kyste est fissuré. Il a des limites nettes ou estompées mais surmonté d'un croissant gazeux clair. Cet aspect en faux est dû au décollement de la membrane,et à la présence d'air entre son pôle supérieur et le parenchyme pulmonaire. C'est le stade de prérupture.

- Soit que le kyste est rompu : c'est l'image du kyste également surmonté d'une clarté,mais celle-ci a perdu son aspect en croissant à bords nets : arciforme en haut,son bord inférieur est constitué par une ligne

ondulée dûe à l'affaissement et au plissement de la membrane hydatique qui flotte à la surface du liquide. C'est l'image de " la membrane flottante " du kyste rompu dans les bronches et partiellement évacué.

Dans certains cas,la membrane ne flotte plus,elle s'est enfoncée dans le liquide,donnant une image hydroaérique à niveau horizontal.

Dans d'autres cas,le contenu liquide est totalement évacué,il persiste une membrane au fond d'une cavité aérique (image en grelot),ou emprisonnée dans une cavité retractée (image ronde de rétention sèche de membrane).

De toutes ces images,qui théoriquement présentent des variations dans les différentes positions ou selon les mouvements respiratoires une seule est pathognomonique : l'image de la " membrane flottante " du kyste rompu (figure 6).

Tous les autres aspects peuvent,à des degrés variables,prêter à discussion avec toutes les images tumorales intrathoraciques.

Ces difficultés sont multipliées quand l'hydatidose se traduit par des images atypiques,éventualité qui est loin d'être rare.

Nous rapportons ici quelques unes de ces erreurs diagnostiques,par excès ou par défaut,auquelles on peut être exposé. Certaines ont pu être évitées grâce aux données d'autres examens complémentaires (tomographies,bronchographies,recherche de BK),d'autres ont conduit à la thoracotomie et la nature de l'affection n'a été affirmée qu'à thorax ouvert.

Les trois observations suivantes illustrent ce qu'on peut attendre de la tomographie.

- Dans le premier cas,le malade a été adressé dans le service avec le diagnostic d'épanchement pleural droit,diagnostic porté sur la radiographie standard de face et de profil (fig. 7 a et 7 b) et confirmé par la ponction.

Fig. 6 : Image de K. H. Rompu.
"membrane flottante"

(a) Face

(b) Profil

Fig. 7 : Kyste Hydatique avec reaction pleurale

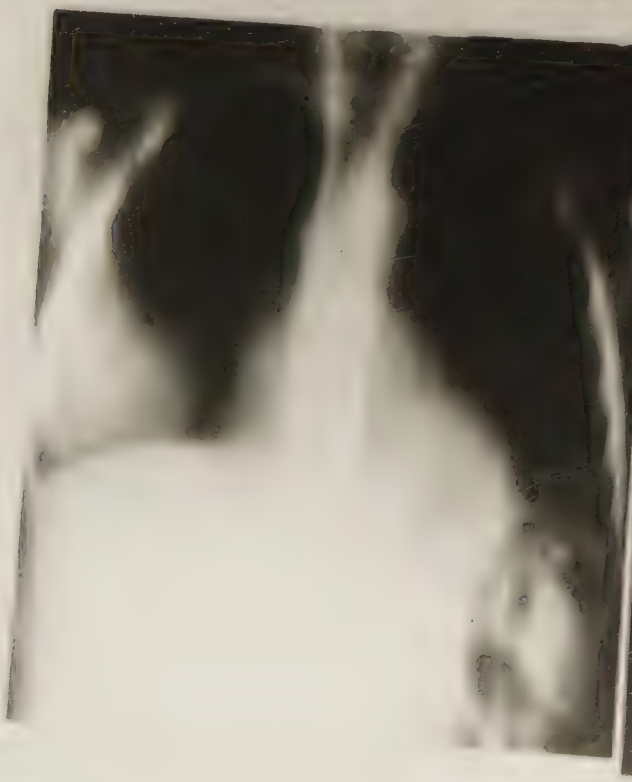

(c) Face

(d) P

tomographies

Ce sont les tomographies qui ont précisé l'origine de l'épanchement en montrant l'image d'un kyste hydatique de la base droite (fig. 7 c et 7 d).
Cet aspect a été noté dans bon nombre de cas.

- Chez le deuxième malade,l'aspect radiologique faisait évoquer aussi bien un kyste hydatique qu'un tuberculome (fig. 8 a). Là encore,c'est la tomographie qui a précisé l'image typique d'un tuberculome (fig. 8 b).

- Dans le troisième cas enfin,il s'agissait d'un homme de 57 ans chez lequel a été découverte une opacité ronde du sommet gauche,à contours peu nets (fig. 9 a). Le contour irrégulier de l'opacité,en " pattes de crabes ",à l'examen tomographique ne laisse aucun doute sur la nature maligne de la lésion (fig. 9 b).

A côté de la tomographie,les explorations endobronchiques sont moins souvent pratiquees à l'heure actuelle. Les données de la bronchographie dans cette affection peuvent apporter des éléments au diagnostic.

Théoriquement,les images bronchographiques sont différentes dans le cancer bronchique,par exemple où les bronches sont amputées et dans le kyste hydatique où elles sont seulement refoulées,quand le kyste est rompu le produit de contraste peut injecter la cavité et dessiner les images embranneuses.

C'est ainsi que chez cet homme de 69 ans chez lequel a été découvert une opacité suspecte du fowler gauche (fig. 10 a), l'injection de la cavité par le lipiodol a fait écarter le diagnostic de cancer périphérique qu'il était logique d'invoquer en premier lieu (fig. 10 b, 10 c).

L'intervention a confirmé la nature hydatique de la lésion.

Mais bien souvent l'interprétation des images bronchographiques peut être malaisée.

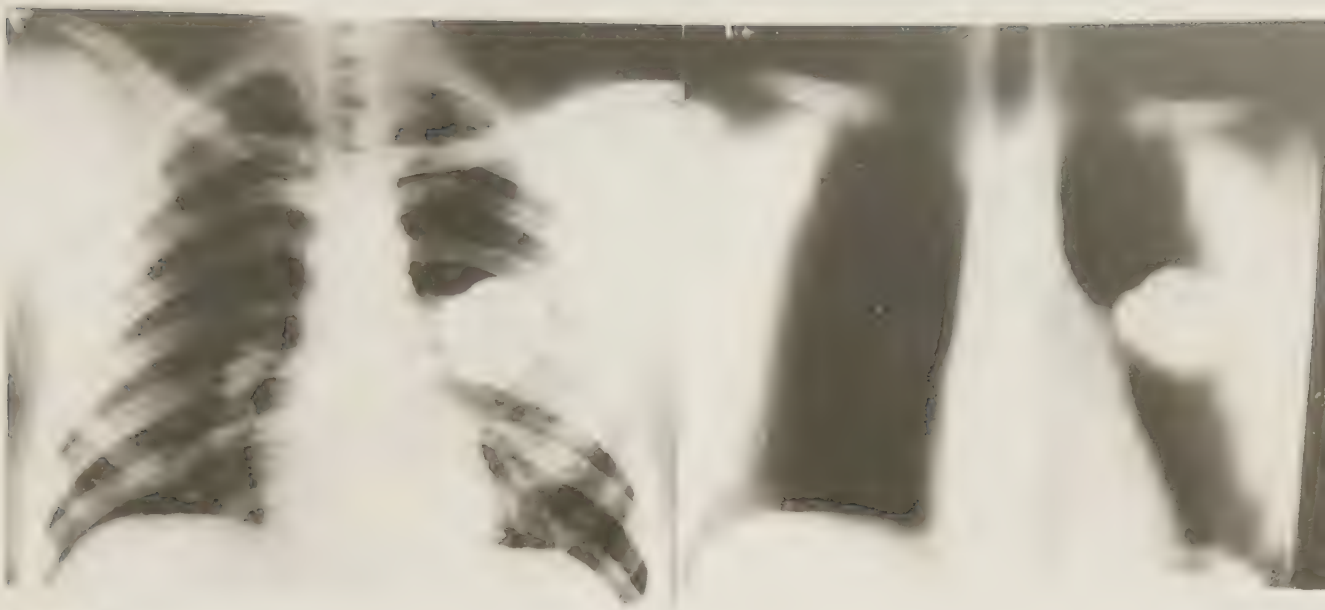

ⓐ RX. simple

Fig. 8 : TUBERCULOME

ⓑ tomographie

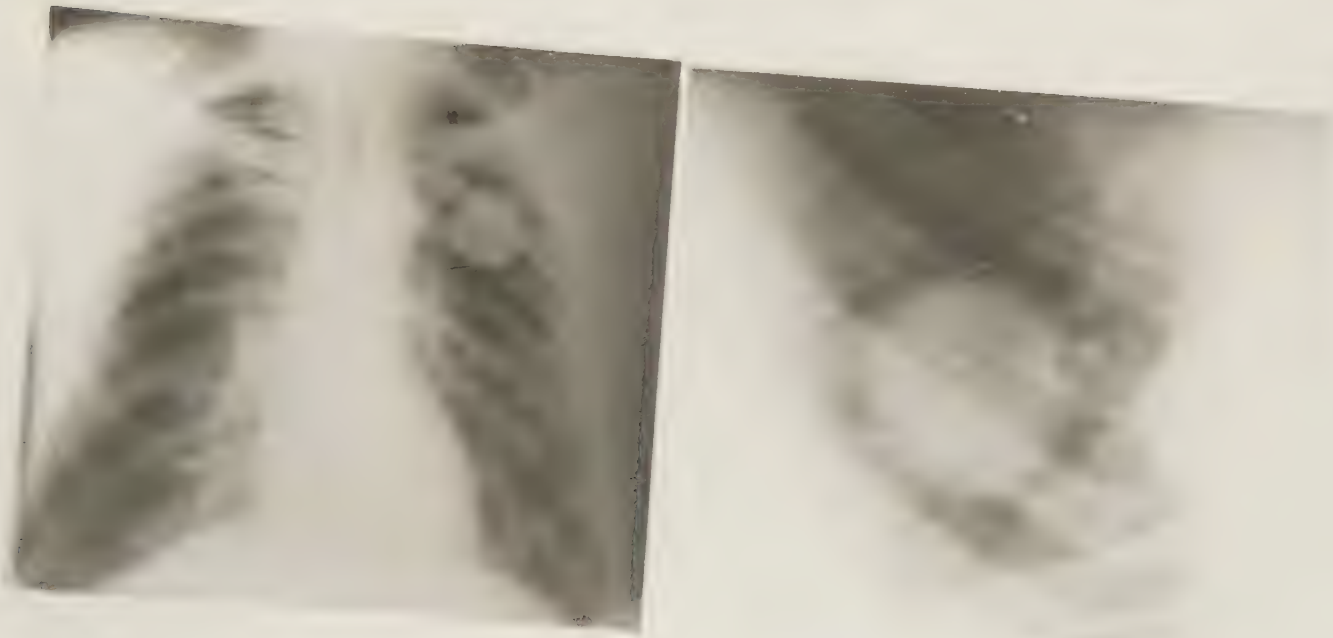

ⓐ RX. simple

ⓑ : tomographie

Fig. 9 : Cancer du L.S.G

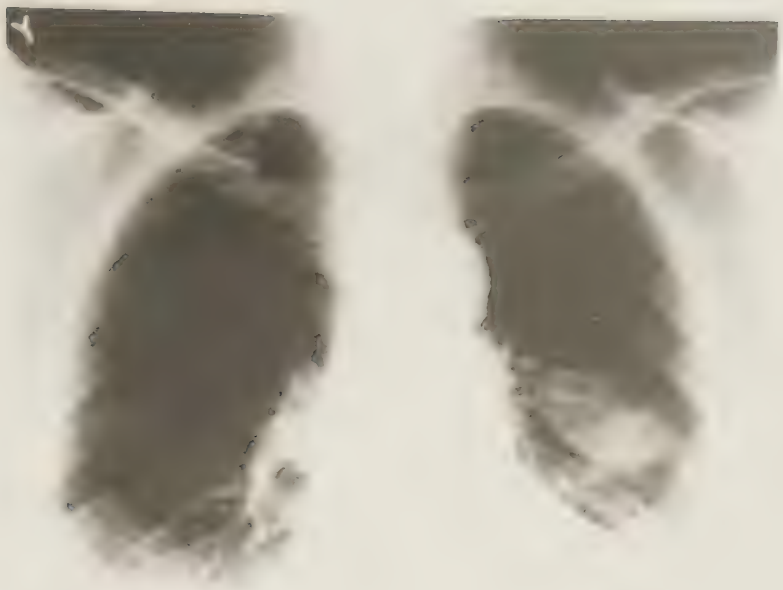

(a) : RX simple

Fig. 10 : Kyste Hydatique Rompu

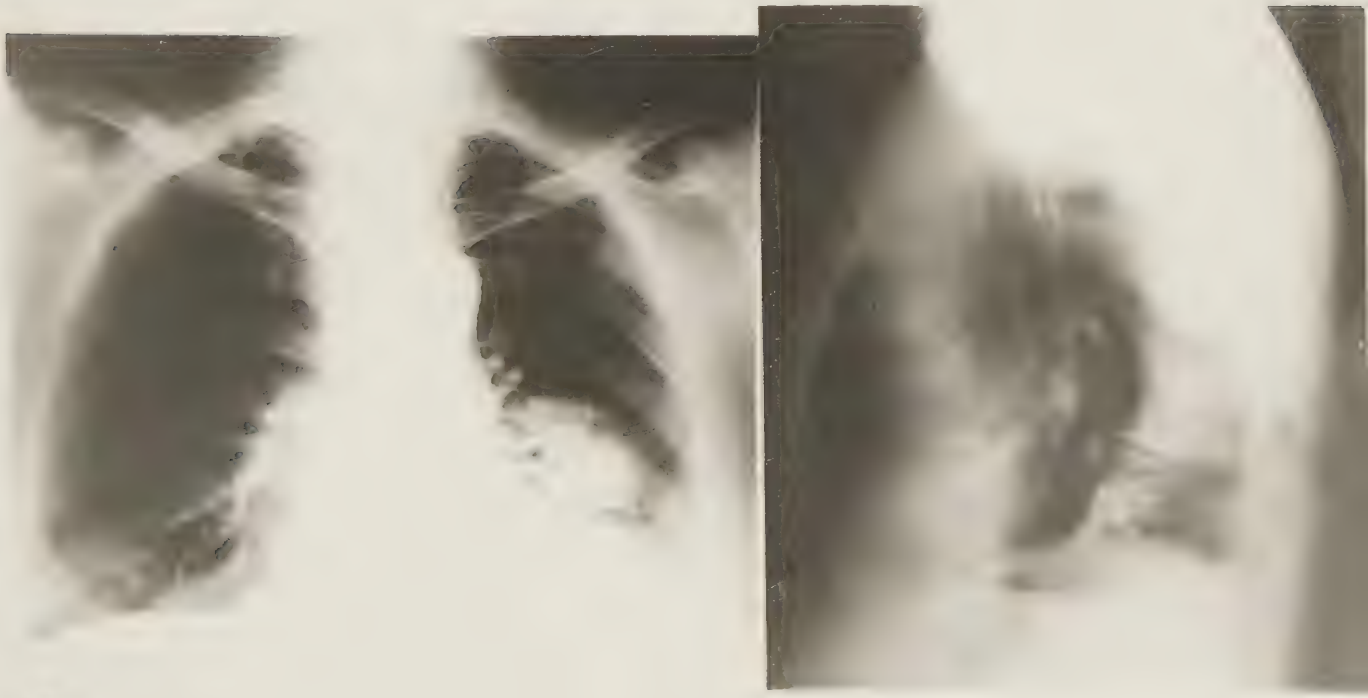

(b) (c)

— tomographies —

Des images d'amputation peuvent être la conséquence d'un simple défaut d'injection de la bronche. La pratique de cet examen doit être donc parfaite étant donné l'importance des renseignements qui lui sont demandés.

Son intérêt semble moindre quand le kyste est plein,elle peut en plus en provoquer la rupture.

Nous la demandons essentiellement quand le kyste est rompu. Dans ce cas,elle a l'intérêt de renseigner sur la topographie cavitaire et sur l'existence ou non de lésions bronchiques,renseignements utiles pour l'indication de la technique opératoire.

Ainsi donc,les aspects radiologiques peuvent prêter à bien des confusions et la biologie la plus moderne, qui est d'ailleurs moins fidèle dans le kyste hydatique du poumon que dans la localisation hépatique du parasite,n'apporte pas toujours des éléments de certitude.

C'est dire que dans bien des cas,atypiques en particulier,le diagnostic est évoqué sur l'argument de fréquence. Ainsi s'expliquent les nombreux diagnostics par excès dont voici quelques exemples :

- Dans un premier cas,une pleurésie interlobaire a été découverte à l'intervention chez une malade de 31 ans,opérée avec le diagnostic de kyste hydatique (Fig. 11).

- Dans le cas suivant il s'agit d'une malade présentant une énorme opacité de la base gauche surmontée d'un croissant clair (Fig. 12).

Le diagnostic de kyste hydatique fissuré en état de pré rupture est évoqué et la malade est opérée rapidement.

L'intervention révèle un neurofibrome.

Fig. 11: Pleuresie interlobaire Gauche

Fig. 12: Neurofibrome

- Dans le troisième cas le diagnostic de kyste hydatique a été posé chez une jeune fille présentant une opacité ronde du sommet droit (Fig. 13). L'intervention a fait découvrir une pneumonie caséeuse prenant tout le lobe supérieur.

- Dans un dernier cas,un homme de la quarantaine présentait une petite opacité arrondie suspecte,mais dont l'évolution a fait suggerer la possibilité d'un kyste hydatique (Fig. 14). Seul l'examen anatomopathologique en a fait préciser la nature : foyer de pneumonie chronique.

Il faut souligner fort heureusement,que la plupart des lésions qui peuvent être confondues avec le kyste hydatique appellent une sanction chirurgicale.

Tout autre est le problème posé par la tuberculose pulmonaire,affection également fréquente dans notre pays,et évoquée en premier lieu avant l'hydatidose. Il s'agit dans ce cas de diagnostic par défaut.

Chez l'enfant en particulier,le kyste hydatique rompu et retracté donne n'importe quel type d'image radiologique accompagnée d'adénopathies hilaires et se manifestant par des hémoptysies. C'est ainsi qu'un enfant sur trois de cette série à reçu un traitement anti-tuberculeux pendant plus de 3 mois. L'hydatidose n'a été évoquée et confirmée qu'à la suite de l'échec du traitement spécifique.

Quant aux kystes multiples,bien décrits par DEVE et BOPPE,il est classique de les discuter avec les images en " lacher de ballon " des métastases cancéreuses. En fait,ils posent moins de problèmes,du fait qu'il existe souvent d'autres localisations associées du parasite,hépatique en particulier.

F P

Fig.13 : Pneumonie caseeuse du L.S.D

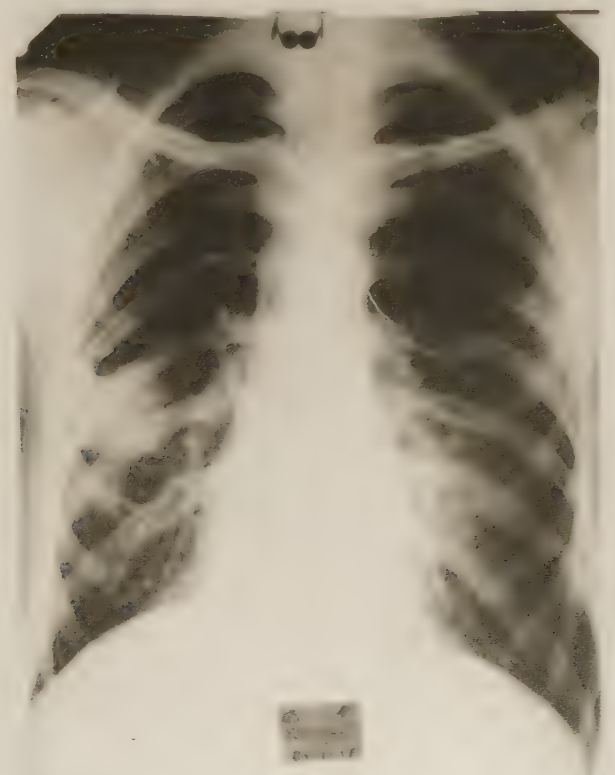

Fig.14 : Foyer de Pneumonie Chronique

Par contre,le diagnostic nous semble plus difficile quand l'image métastatique est unique.

Dans ce cas sa nature n'est précisée qu'à l'intervention. Quatre malades ne faisant pas partie de cette série ont été opérés pour kyste hydatique et présentaient en fait une lésion cancéreuse métastatique,dont l'origine n'a pu être retrouvée.

On peut donc conclure,que le diagnostic de kyste hydatique du poumon réclame un minutieux groupement de tous les signes,fruits d'une exploration la plus complète possible,comportant notamment,en plus de l'examen clinique et radiologique,

- au moins deux tests biologiques
- une scintigraphie hépatique
- la recherche de BK.

Cette rigueur que requiert le diagnostic de kyste hydatique pulmonaire est largement justifiée en raison de la sanction chirurgicale qu'il comporte.

On ne saurait en effet contester que le seul traitement indiqué dans l'échinococcose pulmonaire est le traitement chirurgical. Celui-ci doit viser non seulement à l'élimination du parasite et à la prévention de sa diffusion,mais aussi à la guérison du poumon mutilé (cavité résiduelle et autres altérations histopathologiques immuables) en vue d'assurer son rétablissement fonctionnel.

Ce traitement est conservateur ou radical.

L'anesthésie générale et l'intubation trachéale,l'emploi des antibiotiques,l'essor de la chirurgie thoracique moderne ont complétement modifié le problème thérapeutique. Ce qui a permis d'abandonner d'anciennes techniques, et de ce fait une grande variété d'opérations plus ou moins radicales peuvent être effectuées à travers de larges thoracotomies :

- les unes visent à éviter la cavité résiduelle par des manipulations intracavitaires,laissant en place l'adventice : ce sont des opérations de capitonnage et suture des orifices bronchiques.

- Les autres ont pour but la résection d'une partie ou de la totalité de l'adventice selon une opération comparable à celle préconisée par les russes pour le kyste hydatique du foie.

- Les dernières enfin,réséquent en totalité le territoire pulmonaire lobaire ou segmentaire dont dépend le kyste,réalisant une opération d'exérèse.

(1) <u>L'exérèse</u>

La première exérèse en matière d'hydatidose pulmonaire semble dater de 1938, pratiquée par ABREU à la suite d'une erreur de diagnostic.

Dès 1942,CEBALLOS et BOTTINI publient en ARGENTINE leurs premiers résultats de lobectomie pour kyste hydatique du poumon.

En 1947,BARRET préconise l'exérèse lobaire dans les formes compliquées ou dans les très gros kystes.

Dès lors,l'exérèse tend à devenir une thérapeutique de plus en plus admise en matière de kyste hydatique du poumon :

- soit sous forme de lobectomie dans le cas de kyste hydatique compliqué avec LANGER,TAJANA,UGON en URUGUAY; ZUSMAN en AUSTRALIE et REDI en ITALIE.

- Soit sous la forme de lobectomie ou de segmentectomie (quand celle-ci est possible) dans la totalité des cas avec PESCHIERRA et BAZAN,MARTINEZ au CHILI (20 cas dès 1948), VACAREZZA en ARGENTINE (41 cas dès 1951), PAOLO BIOCCA,ROSSI en ITALIE.

C.N. ALIVISATOS, A.N. ROMANOS, G. AVLAMIS et C. BONELLOS, publient des résultats post opératoires satisfaisants après les interventions radicales.

- Sur 118 malades opérés pour échinococcose pulmonaire (1951-1962) ces auteurs ont pratiqué :

.. 46 interventions radicales,soit dans 39% des cas :

- 15 segmentectomies
- 30 lobectomies
- 1 pneumonectomie.

Ces exérèses ont trouvé leur indication dans les gros kystes qui risquaient de se compliquer d'une suppuration et provoquer à la longue des lésions bronchiques et parenchymateuses,et les kystes hydatiques rompus et infectés.

A l'inverse, B. DENIS, R. CHEVRET, M. BOUDJIBAR, P. KARI, et A. ALAOUI (MAROC) en 1969,ont pratiqué seulement 93 exérèses sur 500 malades (soit 18,6% du total des interventions). Pour ces auteurs,les indications sont les suivantes :

.. Pour les kystes hydatiques rompus et infectés de petit volume,il a été subi un tiers de résection avec un échec post opératoire : une fistule biliobronchique survenue chez un malade à double localisation hépatique et pulmonaire.

.. Pour les kystes hydatiques rompus et infectés de grand volume les rétentions sèches de membrane et les kystes rompus dans la plèvre, l'exérèse n'est été discutée.

—Dans les 600 cas que nous rapportons,il a été pratiqué :

- 105 lobectomies
- 49 segmentectomies
- 4 pneumonectomies

soit : 26 % d'exérèses au total.

Ce pourcentage a été sensiblement le même,que le kyste soit unique ou multiple.

Ainsi l'exérèse,plus ou moins pratiquée selon les statistiques,a le mérite,pour ses défenseurs,de réduire sinon de supprimer les séquelles trop fréquentes de la kystectomie; elle évite d'autre part les récidives par vésiculation exogène.
Cependant,elle a été sujette à des critiques,car pour de nombreux auteurs le kyste hydatique du poumon,considéré comme une affection bénigne,ne mérite pas d'entrainer une telle mutilation à leurs yeux; de même d'éventuelles séquelles souvent graves qui font suite aux techniques classiques ne justifient pas pour ces chirurgiens le sacrifice d'un lobe pulmonaire.

Il faut souligner en outre qu'il s'agit là d'une opération de réalisation parfois délicate en raison de l'importance des adhérences pleurales et interscissurales et surtout de fréquentes difficultés de dissection du hile feutré,épaissi,souvent truffé de ganglions.

Ainsi la segmentectomie ou la polysegmentectomie seront-elles moins souvent possibles que la lobectomie.

D'autre part,les arguments évolutifs utilisés contre les opérations conservatrices ne sauraient la justifier pleinement.

En effet,les récidives sont exceptionnelles comme nous l'avons fait remarquer. On ne relève également que 2 cas de récidives dans une récente statistique des auteurs marocains (573 cas).

Les cavités résiduelles ne constituent pas plus un argument suffisant. Nous les avons spécialement étudié pour remarquer que leur évolution est bénigne. Sur les 89 cavités résiduelles que nous avons relevées parmi les 553 kystes hydatiques traités par kystectomie :

. 5 seulement ont évolué vers la suppuration dans les suites opératoires immédiates,il s'agissait chaque fois d'un kyste hydatique rompu et infecté.

. Dans tous les autres cas l'évolution s'est faite vers la regression progressive en 2 mois à 1 an,et même totale au bout de quelques années.

Cette évolution bénigne est illustrée par les deux exemples suivants :

- un enfant de 6 ans présentant une polyhydatidose pulmonaire et hépatique a subi dans un premier temps une double kystectomie mise à plat au niveau du poumon droit. Les séquelles cavitaires post opératoires ont totalement disparu sur le cliché de contrôle fait 2 ans après (Figure 15)

- Le deuxième exemple éloquant nous est fourni par un malade de 22 ans qui présentait à l'entrée un kyste hydatique du lobe supérieur gauche pour lequel on pratique une kystectomie type Ugon. L'évolution est marquée par la persistance d'une importante cavité résiduelle. 4 ans après,le cliché de contrôle montre une image thoracique normale (Figure 16).

ⓐ ⓑ

Fig 15 : Kyste Hydatique du L.S.D et K.H du Foie

ⓐ Radiographie pré.operatoire

ⓑ Resultat post operatoire : 1mois apres (cavité Residuelle)

ⓒ

Radiographie de contrôle : 2 ans après.

(a): Radiographie pre operatoire

(b): Resultat post operatoire (drain en place)

Fig 16: Kyste hydatique du L.S.G.

(c) après drainage

(d.) 4 ans, après.

- De plus,ces séquelles ne donnent lieu à aucune symptomatologie fâcheuse dans les suites.

Il n'en reste pas moins que malgré ces réserves la cure radicale du kyste hydatique tient une large place dans certains cas.

Ainsi,l'exérèse ne peut se discuter dans tout kyste rompu avec lésions bronchiques et des hémoptysies,autrement dit un kyste hydatique infecté, ce qui ne veut point dire que tout kyste hydatique rompu,présente des lésions bronchiques.

Là,seule la bronchographie lipiodolée peut décider du type d'intervention à appliquer,en visualisant l'existence et l'importance des lésions bronchiques.

Ainsi,aidée de la bronchographie lipiodolée,l'exérèse reste la solution la plus logique en matière de kyste hydatique rompu avec des lésions bronchiques,tandis qu'elle est obligatoire dans les lobes détruits par un énorme kyste.

(2) Les méthodes conservatrices

Pour tous les autres cas : kystes pleins petits et moyens kystes,les méthodes conservatrices sont plus logiques.

Leurs indications sont plus larges en présence de kystes hydatiques multiples dans le but d'économiser au maximum le parenchyme pulmonaire.

Avant d'en faire l'analyse,nous avons étudié les circonstances d'apparition des cavités résiduelles pour constater que celles-ci ne semblent liées :

. ni au type d'intervention mise à part la périkystectomie (tableau XV);

. ni à l'état du kyste (tableau XVI).

Fig. 17 : Kyste Hydatique Rompu

Bronchographie lipiodolée :
Lesions Bronchiques

Tableau XV : cavités résiduelles selon le type d'intervention

Interventions	Nombre de cas	Cavités résiduelles	Pourcentage
Enucléation capitonnage	84	14	16,6
Kystectomie mise à plat	363	15	17,5
Périkystectomie	21	0	
Résection cuneiforme	85	10	11,7

Tableau XVI : cavités résiduelles selon l'état du kyste

Etat du kyste		Cavités Résiduelles	
		Nombre de cas	Pourcentage
K.H. pleins	363	59	16,7
K.H. rompus	190	30	15,7
Total	553	89	16

Il semble,à la vue de ces résultats,que la persistance des cavités résiduelles est liée à l'état du périkyste,ce qui explique peut être les suites plus simples de la périkystectomie. Une certaine importance doit être également accordée à la qualité du capitonnage.

Malheureusement,ces constatations ne suffisent pas à elles seules à servir de guide dans le choix de la méthode conservatrice. D'autres éléments, liés à la technique elle-même,entrent en ligne de compte comme nous allons le voir.

a) La périkystectomie ou kystectomie type Perez Fontana,consiste à enlever en un bloc la membrane et l'adventice au ras de ce dernier,procédant pas à pas à l'hémostase et à l'aérostase. Méthode élégante mais qui est par contre dangereuse,quand on se rapproche des pédicules.

- Cette intervention depuis 1947 a pris une grande popularité tendant à revêtir à un certain moment l'allure de l'opération idéale guérissant sûrement et définitivement tous les kystes hydatiques.

- " Essayée " par ESCUDERO (1948) en ARGENTINE,l'opération a été utilisée par de très nombreux auteurs sud américains,européens,nord-africains.

- Les professeurs : MONOD en FRANCE,SUIC en YOUGOSLAVIE,et surtout DEMIRLEAU en TUNISIE se sont fait d'ardents défenseurs.

- Cependant,pratiquée par de nombreux chirurgiens du bassin méditerranéen après le Congrès Mondial du kyste hydatique à ALGER en 1951,dont les professeurs LIARAS (ALGER), DOR (MARSEILLE) et CHEVRET (MAROC) elle a entrainée une amère désillusion.
En effet,cette technique utilisée pendant longtemps par LIARAS et HOUEL,a obligé ces auteurs à battre en retraite trois fois devant l'importance de l'hémorragie.

- CHEVRET,à partir de 500 cas rejette cette technique,aux dépens de la technique de Ugon. Sur les 5 cas où il a été pratiqué une kystectomie type Perez Fontana,2 se sont terminés par une résection segmentaire en raison de blessures pédiculaires.

- TOUNTAS,K. KIRIAKOU, A. OECONOROPOULOS, et E. KARAPISTOLIS (ATHENES 1962), ont utilisé cette technique 8 fois,soit un pourcentage de 13,8% des cas,ils ont obtenu des résultats extrêmement satisfaisants. Tous leurs malades ont guéri sans aucune suite. Aussi conservent - ils cette méthode pour des kystes volumineux non suppurés ou entourés de réactions inflammatoires s'étendant largement dans le tissu pulmonaire.

- Dans notre expérience,parmi les méthodes conservatrices sur 553 kystes,la périkystectomie a été pratiquée dans 21 cas avec des bonnes suites opératoires.

La périkystectomie a l'avantage d'éviter la formation des cavités résiduelles. Cependant elle préte le flanc à de nombreuses critiques; sur le plan anatomopathologique.

En effet,macroscopiquement il est exceptionnel qu'il existe une seule bronche de drainage, " un pédicule principal "; le plus habituellement (comme il a été décrit par PELISSIER dans sa thèse),existent plusieurs bronches fistulisées et d'égale importance dépendant d'un même segment d'un lobe; d'ailleurs ces bronches et ces vaisseaux qui les accompagnent ne peuvent pas être assimilés à des pédicules adventiciels puisqu'il s'agit dans tous les cas de fistulisation latérale avec souvent un écart très appréciable entre les orifices distaux et proximaux.

Microscopiquement il n'existe pas de plan de clivage entre l'adventice et le parenchyme aussi bien au niveau du " sac d'expansion " que dans la région des fistules bronchiques,les rapports étant étroits avec les bronches et les vaisseaux bronchiques et pulmonaires.

Aussi est-elle laborieuse et hémorragique.

Elle est par ailleurs forcément incomplète dans les kystes hydatiques assez proches du hile puisque la paroi adventicielle est constituée dans sa région parahilaire par les différentes bronches fistulisées,juxtaposées : si la dissection est poussée plus loin,elle devient excessivement dangereuse et risque de blesser une artère ou une veine lobaire. Son indication semble possible dans le cas de kystes hydatiques très périphériques.

Pouvant être considérée comme l'intervention idéale,la périkystectomie reste limitée dans ses indications du fait même des difficultés de sa réalisation. Ceci explique qu'elle soit peu utilisée (21 fois pour 553 kystectomies dans notre travail,10 fois pour 59 kystectomies par ALIVISATOS).

b) La résection cuneiforme ou kysto-résection associé à l'intervention précédente des résections atypiques de " coins " parenchymateux.

- Pour DOR et HOUEL,elle reste l'une des méthodes de choix parmi les méthodes conservatrices. Leurs résultats ont été satisfaisants d'après leur statistique à propos de 500 cas.

- Cette méthode a été pratiquée 85 fois pour 553 kystes traités par une intervention conservatrice,chez nos malades.
Les résultats ont été de : 10 cavités résiduelles (soit 11,7%) et 2 fistules bronchiques qui ont nécessité une résection complémentaire.

Si cette intervention est des plus simples,elle ne se justifie que dans certains cas. Elle reste limitée dans ses médications. Elle ne se justifie que dans les :

- lésions périphériques occupant un bord ou un angle du poumon
- dans les kystes sains et aussi chez les malades porteurs de kystes multiples.

De plus,elle donne le moins de cavités résiduelles dans les suites.

Pour DOR et HOUEL, cette lésion séquellaire est rare lors d'une kysto-réséction.

c) La kystectomie type Ugon, consiste à enlever la membrane sans la rompre. N'enlevant pas l'adventice, cette méthode est celle qui a donné le plus de cavités résiduelles secondaires malgré l'excellent capitonnage préconisé.

Ce capitonnage associé à la suture des orifices bronchiques a été utilisée à une grande échelle par ALLENDE et LANGER pendant 7 ans.

- Critiqué par PELISSIER, ce capitonnage crée une série de cavités étagées qui contiennent de la sérosité et du sang provenant des petites blessures dûes aux points de capitonnage; ce qui favorise l'infection.
Il note 5 échecs de capitonnage bien soigneux, pratiqué au début sur des cavités non infectées du kyste hydatique rompu.

- DENIS, CHEVRET, BOUDJIBAR, KARI et ALAOUI, ont pratiqué la kystectomie chez 402 malades, soit 81,4% du total des interventions. L'étude s'est faite à propos de 500 cas.

Cette kystectomie a été faite dans : 89% de kyste hydatique non rompu; et 64% de kyste hydatique rompu.

Les résultats ont été différents selon l'état du kyste et selon le volume du kyste :

- pour les kystes non rompus :

.. tous les malades ont guéri;

.. dans un cas de kyste de volume d'une orange, une décortication s'est révélée nécessaire.

- Pour les kystes géants,les résultats ont été moins favorables. Il a été déploré :

.. un décés par pyothorax;

.. une pneumonectomie sur la série de 8 malades.

- Pour les kystes hydatiques rompus : il fut constaté :

.. un hémothorax : il s'agissait d'un kyste avec décollement de membrane;

.. une hémorragie secondaire : il s'agissait d'un kyste rompu infecté. La pneumonectomie n'a pu être évitée;

.. une cavité résiduelle.

La plupart ont guéri sans difficulté.

Aussi,cette kystectomie de Ugon est-elle la plus pratiquée. Il en est de même pour d'autres auteurs,où elle s'est révélée satisfaisante.

- G. TOUNTAS,KIRIAKOU,OECONOMOPOULOS,et E. KARAPISTOLIS l'ont utilisée pour des cas non compliqués de kyste,sans suppuration du contenu kystique,avec le territoire pulmonaire sain prédominant.

Appliquée 19 fois,soit dans les 32,3% de leurs cas,il n'a été déploré que 2 fois une expansion incomplète du poumon restant avec épanchement pleural sérosanguinolant,évacué par ponctions répétées.

Dans ces deux cas,la fonction pulmonaire éloignée ne fut pas entièrement satisfaisante du fait de la formation d'un fibrothorax.

Cette technique simple et rapide,a été la plus utilisée dans notre statistique. Elle a été pratiquée aussi bien pour des kystes hydatiques simples que pour des kystes hydatiques rompus. Il faut signaler qu'en cas de danger de rupture,on doit évacuer le kyste par ponction; ce que recommande BARRETT. Le seul reproche que nous pouvons lui faire c'est l'existence de cavités résiduelles dans les suites opératoires.

En fait,comme nous l'avons déjà observé dhez nos malades,leur évolution reste favorable.

- En définitive,la conduite thérapeutique actuelle vis à vis du kyste hydatique pulmonaire est différente selon qu'il s'agisse :

- de kyste hydatique plein,
- de kyste hydatique rompu avec ou sans lésions bronchiques,
- ou de kyste hydatique multiple.

1/ Pour les kystes hydatiques rompus

La thérapeutique est basée sur :

. les données radiologiques
. et la bronchographie lipiodolée.

-Le kyste hydatique rompu de petit volume relève souvent de la simple kystectomie (190 kystes hydatiques rompus traités par kystectomie sur les 553 kystes hydatiques que nous rapportons.

- Pour le kyste hydatique rompu et infecté avec lésions bronchiques, la résection n'est pas discutée.
Les critères favorables à la résection sont les suivants :

. le volume du kyste,car le kyste rompu et infecté à souvent atteint au moment de sa rupture un volume important et intéresse toutes les bronches.

- Pour quelques auteurs,la situation centrale peu favorable à une éclosion de la cavité résiduelle.

. Proximité immédiate d'un axe bronchovasculaire important interdissant des sutures de fistules bronchiques souvent un peu grossières.

. La rigidité du périkyste laissant d'emblée peu d'espoir d'accollement des parois.

. Importance des lésions parenchymateuses d'environnement.

. Bronchectasies

. Lésions de pneumonie chronique

. Micro abcès multiples

. Zones d'atélectasies : argument très important comme étant le reflet per opératoire de lésions bronchiques notables.

. Existence d'hémoptysies dont le mécanisme a été précisé par artériographie bronchique comme dans un cas récent rapporté par LESOBRE. Celle-ci a montré une hypervascularisation d'origine bronchique avec un aspect pseudo angiomateux.

2/ Pour les kystes hydatiques pleins

. ni la taille

. ni l'exploration lipiodolée qui peut d'ailleurs favoriser la rupture,ne donnent d'indications précises.
Dans ce cas,l'attitude est dictée par le résultat per opératoire de lésions, à l'ouverture du thorax.

Ce temps décidera dans le choix de l'exécution d'une kystectomie ou d'une résection.

- Analyse des fistules bronchiques. Elle est d'une importance capitale. Elles sont presque toujours latérales,un pont de paroi bronchique subsistant sur un segment de circonférence.

- Appréciation de la souplesse de la paroi qui est habituelle dans les kystes non rompus. C'est ainsi que l'on peut d'emblée juger de la possibilité et de l'efficacité d'un capitonnage.

L'existence de parois trop rigides,refusant l'accollement doit évidemment orienter vers la résection. Il faut également identifier les axes vasculaires sous adventiciels afin qu'ils ne soient pas lésés par le capitonnage.

Et l'état quantitatif et qualitatif du parenchyme restant. Des lésions telles que territoire d'atélectasie,bloc inflammatoire,ne sont évidemment pas des éléments favorables à un traitement conservateur.

3/ L'hydatidose pulmonaire multiple modifie cependant cette attitude.

En cas de kystes rompus : les mêmes indications d'exérèse dans la mesure où celle-ci peut être limitée.

Dans tous les autres cas,il est préférable de rester le plus conservateur possible même aux risques des cavités résiduelles dont l'évolution est favorable.

Si les kystes sont groupés dans un lobe avec ou sans lésions bronchiques on peut se décider à une ablation radicale.

Dans notre travail,le nombre d'exérèses pour kystes hydatiques uniques a été sensiblement le même que pour les kystes hydatiques multiples.

En résumé,nous pouvons dire :

(1) qu'un accord s'est fait pour réserver la résection aux kystes hydatiques rompus accompagnés de lésions bronchiques visualisées par la bronchographie ou d'hémoptysies importantes. L'artériographie bronchique sélective n'est pas encore de pratique courante,elle pourrait préciser l'importance de l'hypervascularisation bronchique.
Relèvent également de la résection les gros kystes détruisant un lobe à plusieurs kystes groupés dans un même lobe.

Tous les auteurs s'accordent également:

(2) Pour être conservateurs quand le kyste est plein et périphérique.

(3) La conduite à tenir est discutée quand le kyste est profond.

- Pour certains, dont CURTILLET, LIARAS et HOUEL, et les auteurs grecs, se basant sur les lésions bronchovasculaires crées sur des pédicules importants, ils relèvent de la résection.

- Pour d'autres, dont les auteurs marocains, et nous mêmes, s'appuyant sur des arguments statistiques et évolutifs, ils relèvent de l'intervention conservatrice.

Une bonne technique de capitonnage peut réduire l'importance des cavités résiduelles qu'on lui reproche.

Le capitonnage perpendiculaire aux axes bronchovasculaires évite les petites cavités un chapelet crées par le capitonnage par bourses horizontales étagées de la profondeur vers la superficie.

Nous pouvons conclure, en fait, en affirmant que la kystectomie et la résection pulmonaire réglée se complétent parfaitement dans la vaste gamme des lésions de l'hydatidose pulmonaire. Que souvent leurs indications ne peuvent être jugées qu'à thorax ouvert.

* * * *

Restent le problème des associations pathologiques, et celui des autres localisations qui sont importantes à signaler.

Nous avons retrouvé les associations suivantes :

(1) <u>Kyste hydatique et tuberculose pulmonaire</u>

- une caverne tuberculeuse au niveau du lobe supérieur droit chez une femme âgée de 18 ans, et traitée aux antibacillaires depuis 7 mois;

- une caverne tuberculeuse au niveau du lobe supérieur droit chez un homme âgé de 30 ans.

- Une primo-infection tuberculeuse chez une fillette de 12 ans;

- deux tuberculoses pulmonaires bilatérales,chez deux femmes l'une âgée de 25 ans,l'autre de 30 ans.

- Un nodule tuberculeux au niveau du lobe supérieur droit qui a été de découverte opératoire chez un homme âgé de 18 ans.

- Une pleurésie tuberculeuse chez une femme âgée de 41 ans.

L'efficacité du traitement antituberculeux permet actuellement d'aborder avec sécurité les lésions kystiques,sans crainte de complications supplémentaires.

(2) Kyste hydatique et cardiopathie

- 2 cas de persistance de canal artériel (P.C.A.) dont la ligature s'est faite en même temps que la cure du kyste hydatique.

Par ailleurs,il est à noter que chez l'une de ces malades,l'association était triple. Autrement dit cette malade âgée de 12 ans présentait :

. un kyste hydatique
. une tuberculose pulmonaire
. et une P.C.A.

Dans l'autre cas,l'anomalie a été de découverte opératoire.

Il est à signaler que dans les 2 cas,le kyste siégeait au niveau du lobe supérieur gauche,ce qui a permis la cure des 2 affections en un seul temps opératoire.

Parmi les autres cardiopathies on relève :

- une communication interventriculaire (CIV) chez un enfant de 10 ans,et,
- une insuffisance mitrale (IM) chez un malade de 19 ans

Quant aux autres localisations kystiques associées (tableau XVII) elle ne sont pas rares et ne posent pas pour la plupart de grands problèmes.

Nous les avons observées :

- 60 fois associées à un kyste pulmonaire unique (soit dans les 12% des cas);
- 33 fois quand le kyste était multiple (31% des cas)

- Les localisations cardiaques (3 cas)
- médiastinales (3 cas)
- pleurales (7 cas)
- diaphragmatiques (7 cas),ont été traitées en même temps que le kyste pulmonaire.

La localisation hépatique de loin la plus fréquente totalise 70 cas qui seront rapportés dans le prochain chapitre.

Tableau XVII : Autres localisations kystiques associées

Localisations	K.H. Pulmonaire Unique	K.H. Pulmonaire Multiple	Total
Coeur	3		3
Médiastin	3		3
Plèvre	5	2	7
Diaphragme	5	2	7
Cerveau	1		1
Oeil	1		1
Côte	1		1
Abdomen	41	29	70
Total	60 - 12%	33 - 31%	

III - A) ANALYSE DES 70 CAS D'HYDATIDOSE PULMONAIRE ET HEPATIQUE

MATERIEL D'ETUDE

Sur les 600 malades opérés pour hydatidose pulmonaire, la localisation hépatique associée, a été relevée chez 70 malades, soit un pourcentage de 11,6% . (tableau XV)

Tableau n° XV : Fréquence de la localisation hépatique associée à l'hydatidose pulmonaire.

	Hydatidose Pulmonaire Unique 481 cas	Hydatidose Pulmonaire Multiple 119 cas	Total 600 cas
Localisation hépatique associée	37 cas	33 cas	70 cas
Pourcentage	7,65 %	27,72 %	11,6 %

(1) Circonstances de découverte de la localisation hépatique

Le kyste hydatique du foie a été reconnu dans 56 cas avant l'intervention : 12 fois par la palpation d'une ou plusieurs masses abdominales, 6 fois à l'occasion d'une complication : rupture du kyste hydatique dans les voies biliaires (ictère) ou dans les bronches (fistules bilio bronchiques (Tableau XVI).

Tableau XVI : Fistules bilio Bronchiques

Siège du kyste hydatique		Lobes pulmonaires intéressés	
Dôme Hépatique	5	4	Lobe inférieur droit
		1	L.I.D. et Lobe Moyen
Lobe gauche	1	1	Lobe inférieur gauche
Total	6	6	

Il a été suspecté : 11 fois sur des clichés simples du thorax lors d'un examen systématique.

Ces images radiologiques,en dehors des calcifications observées,sont celles des kystes hydatiques du dôme hépatique (Figures 18 a, 18 b, 18 c, 18 d)

Trois types d'images ont été régulièrement rencontrés : image en brioche (18 a et 18 b), en coucher du soleil (18 c), ou le plus souvent une surelevation régulière de la coupole diaphragmatique droite (18 d).

Chez 27 malades le kyste hydatique du foie a été visualisé par la scintigraphie hépatique pratiquée systématiquement lorsqu'il existe une hydatidose pulmonaire multiple ou une hépatomégalie.

18 a

18 b

Fig. 18 : Kyste Hydatique du Dôme Hepatique - I
Images Radiologiques

18 c

18 d

Chez 14 malades,la découverte a été opératoire par la palpation transdiaphragmatique du dôme hépatique,ou lors de l'exploration du foie à travers une petite phrénotomie pratiquée dès qu'il existe une forte suspicion.

Tableau XVII : Circonstances de découverte de la localisation hépatique

Découverte Clinique	Découverte Radiologique	Scintigraphie Systématique	Découverte Opératoire	Total
18	11	27	14	70

(2) Traitement

Le traitement du kyste hydatique pulmonaire a déjà été exposé.

Le kyste hydatique du foie,a été traité dans tous les cas par une même technique : Aspiration du kyste,suivie de la résection du dôme saillant avec drainage de la cavité restante quand celle-ci siégeait sur la convexité du foie.

Vis à vis de la double localisation pulmonaire et hépatique du parasite,deux attitudes ont été successivement adoptées (tableau XVIII) :

- pour 31 malades,la cure chirurgicale s'est faite en 2 temps opératoires.

En dehors des cas où le kyste hépatique était compliqué (ouvert dans les bronches ou dans les voies biliaires),le traitement du kyste pulmonaire a constitué le premier temps.

- Pour 39 malades,la cure chirurgicale s'est déroulée en un seul temps.

Parmi ces 39 cas,33 présentaient des kystes du dôme hépatique. Ces kystes ont été abordés par voie transphrénique droite à travers l'incision thoracique.

Il est intéressant de signaler,dans les cas d'association kyste hydatique pulmonaire - dôme hépatique,la prépondérance de la localisation du kyste hydatique au niveau du poumon droit (25 fois) alors que l'hydatidose était bilatérale dans 6 cas et n'intéressait le poumon (Lobe inférieur gauche) que dans 2 cas.

Par contre les kystes siégeant en dehors du dôme hépatique (31 cas) étaient associés à une hydatidose pulmonaire droite dans 10 cas, gauche dans 12 cas et bilatérale dans 9 cas.

Ces kystes non accessibles par voie haute ont été abordés par une incision abdominale le plus souvent médiane,pratiquée en même temps que la thoracotomie par une deuxième équipe ou juste après le temps thoracique,le malade étant placé en position oblique antérieure.

La thoracophrénolaparotomie a été utilisée dans 3 cas seulement.

Tableau XVIII : Temps opératoire

Interventions en deux temps	Interventions en un temps	Total
31	39	70

(3) Résultats (tableau XIX)

Sur les 70 malades traités,il a été déploré 3 décés,soit 4,3% des cas, mortalité nettement plus élevée que pour le kyste hydatique du poumon (1,5%).

Tableau XIX : résultats

Mortalité	Guérison simple	Morbidité	Total
3	61	6	70
4,3 %	87,1 %	8,6 %	100 %

Les 3 décés concernaient des enfants âgés de moins de 12 ans, rendus cachectiques par une polyhydatidose hépatique et pulmonaire bilatérale. Il a été retrouvé plus de 30 kystes au niveau de chaque poumon.

Il est à remarquer que chez l'adulte porteur de lésions aussi étendues,il n' a pas été relevé de retentissement aussi grave sur l'état général.

Dans les suites compliquées,on relève :

- un pyothorax
- deux suppurations sous phréniques
- deux fistules biliaires externes taries,l'une au bout de 45 jours,l'autre au bout de 3 mois de drainage;
- et une récidive de fistule biliobronchique.

Pour 61 malades,les résultats ont été jugés bons,ce qui représente un pourcentage de guérisons simples de 87,1 %.

COMMENTAIRES

Du point de vue diagnostic

Si le kyste hydatique du poumon peut être facilement visualisé par la pratique systématique des radiographies thoraciques,la localisation hépatique associée lorsqu'elle n'est pas apparente,pose un problème dans sa reconnaissance.
Celle-ci peut être facilitée par l'examen scintigraphique du foie chez tout malade porteur d'une hydatidose pulmonaire unique ou multiple.

Cependant les kystes de petit volume échappent à cette exploration, et doivent être minutieusement recherchés au cours de l'intervention sur le kyste thoracique.

La lésion hépatique reconnue,sa nature kystique est pratiquement certaine dès lors qu'elle est associée à une autre localisation du parasite.

Ainsi,sur les 70 malades opérés avec ce diagnostic,il n'a jamais été rencontré une affection d'une autre nature au cours de l'intervention.

Les kystes de la convexité du foie ont posé 2 types de problèmes :

- lorsqu'ils se sont traduits par une opacité de la base, difficile à analyser et à localiser,un pneumopéritoine et une bronchographie étaient alors nécessaires pour déterminer leur siège sus ou sous diaphragmatique;

- lorsqu'ils soulèvent en masse la coupole diaphragmatique droite,ils peuvent être simulés par d'autres affections; en particulier l'éventration diaphragmatique dont 2 cas avaient été adressés pour kyste hydatique du dôme hépatique.

Dans cette éventualité la scintigraphie hépatique paraît être le meilleur examen en montrant l'absence d'image lacunaire et l'ascension du foie prenant la forme de la coupole diaphragmatique. Voir figure 19 - Scintigraphies hépatiques d'éventration :

a) - scintigraphie pré-opératoire

b) - scintigraphie post opératoire.

- Sur le plan thérapeutique, l'attitude simple, les deux localisations sont traitées actuellement au cours d'une même séance opératoire. Ainsi, la durée d'hospitalisation du malade se trouve réduite.

Un deuxième inconvénient du traitement en deux temps est ainsi évité : celui de voir certains malades opérés pour le kyste du poumon revenir seulement au bout de 2 à 4 ans, alors que le kyste du foie a déjà atteint des dimensions énormes, ou qu'il se soit déjà compliqué.

La voie d'abord utilisée dans le service a été soit une thoracophrénotomie, soit deux incisions thoracique et abdominale séparées, pratiquées en même temps ou successivement.

Les suites immédiates de ce double abord n'ont été nullement plus difficiles qu'une thoracotomie simple.

La thoracophrénolaparotomie qui est plus délabrante, plus longue à réparer et à cicatriser, et dont les suites sont nettement plus éprouvantes a été totalement abondonnée dans le service.

Cette incision n'a pu être utilisée que dans 2 cas de fistules biliobronchiques.

Fig. 19 : Eventration diaphragmatique droite

— scintigraphie Hepatique —

Ces dernières lésions sont actuellement abordées :

- soit par voie abdominale quand un geste est prévu sur les voies biliaires ou quand celles-ci doivent être explorées en per opératoire;

- soit par voie thoracique quand il n'existe aucune anomalie sur l'arbre biliaire.

Cette voie comporte :

- le traitement du kyste du dôme hépatique,
- le décollement du diaphragme de la paroi du kyste pour permettre une fermeture solide et étanche du muscle,
- et,une résection parenchymateuse pulmonaire dont l'étendue dépend de l'importance des dilatations bronchiques qui peuvent exister éventuellement.

L'attitude vis à vis du kyste est assez univoque dans le souci de prolonger le moins possible la durée de l'intervention en utilisant le plus souvent le traitement conservateur.

Aussi a t-il été pratiqué : une kystectomie simple au niveau du poumon et une ponction du kyste avec résection du dôme saillant au niveau du foie.

Ces techniques d'exécution rapide,ont donné d'ailleurs d'aussi bons résultats que les autres procédés.

Le résultat du traitement de ces kystes à localisation multiple paraît bon dans l'ensemble,en dehors des cas,heureusement assez rares,ou l'hydatidose véritablement maligne.

Les suites opératoires contrôlées sur les clichés thoraciques et la scintigraphie hépatique sont généralement simples. Voir figure 20 - scintigraphie hépatique d'un double kyste hydatique du foie:

a) scintigraphie pré opératoire

b) scintigraphie post opératoire.

Le drain thoracique est enlevé au bout de 48 à 72 heures et le drain hépatique au bout de 10 jours en moyenne avec des extrèmes de 3 jours à 3 mois.

Le drainage de la cavité hépatique restante a été associé à une aspiration continue. Celle-ci peut être discutable dans la mesure où elle empêche la fermeture d'une fistule biliaire éventuelle.

On peut la rendre ainsi responsable d'avoir entretenu l'écoulement biliaire pendant 45 jours dans un des cas et 3 mois dans l'autre.

Dans les 2 cas,le kyste du dôme hépatique avait un volume supérieur à 2 litres. Par contre l'aspiration semble aider à la réexpansion du parenchyme hépatique et accélérer ainsi le processus de comblement de la cavité résiduelle.

La figure 21 : double kyste hydatique du foie :

a) scintigraphie pré opératoire

b) scintigraphie post opératoire avec cavité aspirée,

montre bien ce processus de réexpansion et de comblement rendant apparente la lacune d'une petite cavité résiduelle non drainée.

Telles sont les quelques réflexions qui nous semblent intéressantes à signaler à propos de cette double localisation du kyste hydatique.



a: scintigraphie Pré-operatoire b: scintigraphie Postoperatoire

Fig 20 : Double K.H. du Foie

a: scintigraphie Pre-operatoire b: scintigraphie post-operatoire

Fig. 21 : Double K.H. du foie

C O N C L U S I O N

- La maladie hydatique est actuellement bien connue. Depuis les remarquables travaux de DEVE qui en a précisé l'épidémiologie en particulier, de très nombreux rapports et congrès lui sont consacrés dans les pays à forte endémicité hydatique (AMERIQUE DU SUD,AUSTRALIE,NOUVELLE ZELANDE, BASSIN MEDITERRANEEN).

En ALGERIE,sa fréquence a été de nouveau soulignée depuis 1962 et a fait l'objet d'un travail de l'ensemble des équipes médicales et chirurgicales du pays pour être rapporté par le Pr. LARBAOUI au Congrès Médical Maghrébin (du 3 et 4 mai 1971) au MAROC.

Dans la présente étude,limitée à la localisation pulmonaire,aussi fréquente que l'atteinte hépatique à laquelle elle peut être associée,nous avons étudié quelques aspects de l'affection :

. Aspect épidémiologique,forcement incomplet pour localiser les régions les plus touchées.

. Aspect diagnostique qui peut être difficile en dépit des descriptions classiques en soulignant l'intérêt de la scintigraphie hépatique systématique.

. Aspect thérapeutique qui n'est autre que chirurgical :

soit exérèse,le plus souvent lobaire

soit intervention conservatrice,le plus souvent type Ugon.

Avec des indications bien précises,basées sur les données de l'exploration et sur l'expérience,ces interventions donnent toutes de bons résultats. La localisation hépatique n'en n'aggrave pas le pronostic.

Mais les excellents résultats obtenus dans le traitement chirurgical du kyste hydatique du poumon,ne sauraient dissimuler le caractère souvent mutilant de l'acte chirurgical et l'impossibilité même pour un grand nombre de pays de forte endemicité hydatique,de traiter tous les cas que pourrait revéler une campagne systématique de dépistage.

La tendance thérapeutique moderne est à la prévention.

Des exemples remarquables de l'efficacité de la prophylaxie de l'hydatidose existent dans le monde. C'est ainsi que l'ISLANDE est parvenue à réaliser l'éradication totale de la maladie et que la NOUVELLE ZELANDE a entrepris avec succès une campagne similaire.

La lutte contre l'hydatidose doit surtout viser à réduire le réservoir animal de parasites.

Puisque le chien infecté par l'échinococcus granulosus est le vecteur commun,les mesures devraient tendre à réduire au minimum l'infestation canine et finalement l'éliminer.

C'est seulement par ce moyen que l'on peut espérer détruire radicalement le parasite et supprimer le danger qu'il présente pour l'homme.

Un programme de lutte contre l'hydatidose doit comporter plusieurs opérations :

- l'éradication de l'infestation canine (traitement antihelmintique et surtout éliminer les chiens errants).
- Mesure prophylactique contre la réinfestation des chiens.
- Mesures éducatives de la population.

BIBLIOGRAPHIE

(1) ABDERAHIM . : Kyste Hydatique et plèvre
Thèse Alger 1963.

(2) ABREU : Méthodes de traitement du kyste hydatique du poumon,un cas de lobectomie pour kyste hydatique du poumon.
XI Congrès de la Société internationale de Chirurgie.
Bruxelles 19-22 septembre 1938, p. 656-658.

(3) ADJRAD M. : kyste hydatique et tuberculose pulmonaire.
Thèse alger 1969.

(4) AGOSIN M., QUONBRAND T., RIVEPA F.G.,MAC MAHON P. : Studies of the metabolism E. granulosus I. general chemical composition and respiratory réaction. Parasit, 1967, vol. 6,p. 37-51.

(5) AHLERS : Beitrag zur pathologic lurgenechinococcen. Stuttgart 1885.

(6) ALIVISATOS C.N., ROMANOS AN, AVLAMIS G., et BONELLOS C. : Considérations chirurgicales sur l'échinococcose pulmonaire.
IIème session des Journées Médicales du Proche et du Moyent-Orient.
Téhéran., octobre 1962.

(7) ALLENDE J.M. et LANGER L. : Traitement du kyste hydatique du poumon.
Académia Argentina de Cirugia, juillet 1947, p. 636.

(8) ALLENDE J.M. et LANGER L. : Traitement chirurgical de l'hydatidose pulmonaire. Archives internationales de l'hydatidose. Volume XI. 1950, p. 299.

(9) ALQUIES et SICARD (ORAN) : Traitement des kystes hydatiques ouverts dans les bronches. Afrique Française chirurgicale n° 3, 1951.

(10) ARCE J. : Traitement chirurgical des kystes et des tumeurs du poumon.
XI ème congrès de la société internationale de Chirurgie.
Bruxelles, 19-22 sept. 1938, p. 371-429.

(11) ARDAO H.A. : La suppuration périvésiculaire dans le kyste hydatique du poumon. Bull. de la Soc. Internationale de Chirurgie. del Uruguay. vol. XIII 1942,p. 227-244.

(12) ASTERIADES T. (SALONIQUE) : Thoracotomie en plèvre libre et extirpation des kystes hydatiques du poumon; opération en un temps.
Académie de chirurgie 31 janvier 1951, p. 140.

(13) AYAS E. (BUENOS AIRES) : Kyste hydatique du poumon; technique de POSADAS et procédés actuels.
La prensa médical argentina. Bolume 39, n° 47, 21 nov., 1952.

(14) BAISTROCCHI J.D. et ASTUDILLO C.S. (Buenos Aires) : Les résections pulmonaires dans l'hydatidose et l'abcès chronique du poumon. La Prensa Medica Argentina - Vol. 38, n° 24,5 juin 1951.

(15) BALDOMIR : L'echinococcose en Uruguay. Afrique Française chirurgicale. Oct.,Nov.,Déc., 1951.

(16) BARRET N.R. et THOMAS D. (Londres) : Maladie hydatique pulmonaire. The British Journal of Surgery. Vol. 40, n° 161, Nov. 1952.

(17) BARRET N.R. et THOMAS D. : The treatment of pulmonary hydadid disease. Thorax vol. 2, n° 1, 1947, p. 21-57.

(18) BARRET N.R. et THOMAS D. : Remoral of simple univesicular pulmonary hydatid. cyst. Lancet n° 2, 1949, p. 234.

(19) BEHR : Des kystes hydatiques du poumon. Thèse de la Faculté de Médecine de Paris. 1895.

(20) BELKAID M. : Le problème de l'hydatidose en Algérie. Mise au point et expérimentation d'un antigène standardisé pour intra-dermo-réaction. Thèse, Alger,1971.

(21) BELOT et PEUTEUIL : Le problème radiologique du kyste hydatique du poumon. Presse Médicale 25 Avril 1936,p. 696.

(22) BENDANDI G. : Vue moderne sur le traitement chirurgical du kyste hydatique du poumon. The journal of international college of surgeon (chicago) vol. 18, n° 1, juillet 1952.

(23) BENOSMAN : Considérations épidémiologiques sur l'hydatidose animale en Tunisie. Deuxièmes Journées Médicales Maghrébines Mai 1966.

(24) BIOCCA PAOLO (Rome) : Considérations sur le traitement chirurgical de l'échinococcose pulmonaire. Archivo Di chirurgia Del Torace, an 7 Fasc. 2, Avril,Juin 1953 p. 243,265. Service du Pr.VALDONI.

(25) BOCHETTI (Rome) Bases anatomopathologiques du traitement chirurgical de l'échinococcose pulmonaire. LA CHIRURGIA

(26) BONANA P. et SOTO J.A. : Provocation expérimentale du pneumokyste péri-vésiculaire chez l'enfant. La Pédiatria Del Uruguay. vol. X, n° 8, 1939 p. 325-329.

(27) BONANA P., FONTANA et SOTO J.A. : Pneumokyste avec tension positive. Preuve opératoire. Première observation de la littérature. Archivos de la Pédatria del Uruguay. Vol. XIX,n°3,1948,p.137.

(28) BOPRE (Mme) L'échinococcose pulmonaire métastatique. Thèse Paris, 1916.

(29) BOURGEON et D'ESHOUGUES : Le kyste hydatique du poumon. Encyclopédie médico-chirurgicale 1953.

(30) BREA M. : Traitement des kystes hydatiques du poumon. Academia Argentina de Cinergia Août 1947, p. 549.

(31) BREA M. : Traitement chirurgical de l'hydatidose pulmonaire. El dia médico, juillet 1938, p. 1498.

(32) BREA M. : Traitement chirurgical de l'hydatidose pulmonaire. Nouvelle orientation. Archives internationales de la Hydatidosis,vol. 8, 1948, p. 236-239.

(33) BREHANT J.M. (Oran) Traitement chirurgical du kyste hydatique du poumon (23 cas) Afrique Française chirurgicale n° 3, 1951, (Congrès du kyste hydatique).

(34) BREHANT J.M. Traitement chirurgical du kyste hydatique du poumon. Académie de chirurgie n° 1,2,3, 1950.

(35) BRUMPT L.C. : Prophylaxie des kystes hydatiques. Rev. Prat.,1961,1,1,79.

(36) CALLIGE P. : A propos du traitement chirurgical du kyste hydatique du poumon d'après 78 observations. Thèse Alger,1953.

(37) CALVIN W. et SCHWABE A. : Epidémiologie et echinococcus. Bulletin OMS 1968 - 39, 1, 13.

(38) CAPDEHOURAT E.L. (Buenos Aires) : Revista de la association medical del Argentina. Vo. 67, n° 759-760, oct. 1953.

(39) CAPRON,BIGUET J., A. VERNES : Le diagnostic immunoélectrophorétique de l'hydatidose. Journée d'hydatidologie. Lyon 1966, p. 27, Simep Editions.

(40) CAROLI J. et PARAF A. : Traitement des kystes hydatiques par des injections de Thymol iodé. Semaine des hôpitaux de Paris,1955, 31, 3810.

(41) CASORZO L. (Santiago de Chili). Etude clinique et thérapeutique de 133 cas de kyste hydatique du Poumon. Archivos de la Soaetad de Cirujanos de Chili. an. I, n° 2, juin 1949.

(42) CASTEX M. et CAPDEHOURAT E. : Traitement chirurgical des kystes hydatiques du poumon. Bristish Med. Journal. n° 4,679,1950, p. 604 a.

(43) CEBALLOS (Argentina) : Traitement du kyste hydatique du poumon. J. Thorac. Surgery, vol. 12, 1943, p. 553.

(44) CEBALLOS et BOTTINI : Lobectomie pour kyste hydatique du poumon. Monographie 1942.

(45) CERNAY, B.HADDAM, O. HAMLADJI,M. MAZOUZI, et J.R. GRANGAUD. : Problèmes diagnostiques posés pour le kyste hydatique de l'enfant. Journées médicales de l'ANP. Scéance du 30 octobre 1971.

(46) CHENEBAULT J. : Note sur la fréquence du kyste hydatique du poumon au Maroc. Maroc médical, vol. 29, n° 303,1950, p. 693.

(47) CHEVRET R. : Traitement chirurgical du kyste hydatique du poumon. Réunion Annuelle chir. Nord Africaine Casablanca 7 et 8 Avril 1953.

(48) CHEVRET et CHALLIOL J. : Traitement chirurgical du kyste hydatique du poumon. Maroc médical an 30, n° 318, novembre 1951.

(49) CHIFFLET et PURRIEL : Le pneumokyste périvésiculaire. Archivos Urugayos de medicina y especi alicades,vol. XII,1937,p. 639-651.

(50) COSTANTINI H. et CURTILLET : Etude anatomo-clinique et thérapeutique du kyste hydatique du poumon.
Revue de chirurgie n° 4, 1935.

(51) COSTANTINI : Evolution des cavités restantes. Algérie chirurgicale 1942, p. 422.

(52) COSTANTINI et LEGENISSEL : Bulletin de la société de la radiologie médicale de France. 25 novembre 1937,p. 727-733.

(53) COUNIOT (Oran) : Rupture traumatique d'un kyste hydatique du poumon, hémoptysies secondaires; pneumonectomie. Afrique Française Chir., 20 décembre 1952.

(54) COUNIOT : Le traitement des kystes hydatiques suppurés du poumon. Afrique Française chir. n° 3, juillet 1951 (Congrès du kyste hydatique).

(55) COUSIN : Echinococcose en Tunisie. Arch. Intern. de hydatidosis 1951,12,53.

(56) CUERVO GARCIA : Essai d'un traitement médical du kyste hydatique du poumon. Rev. Chir. Espa.,vol 41-5, n° 1, 1951.

(57) CURTILLET E. : Les kystes hydatiques multiples du poumon. Arch. Int., Hydat., 1951, 12, 1, 2, 49.

(58) CURTILLET E. : Aspects nouveaux de la chirurgie du kyste hydatique du poumon. Semaine des Hôpitaux Paris 1950, 26, 654,657.

(59) CURTILLET E. : Etat actuel de la question des kystes hydatiques du poumon (Rapport à la société de chirurgie thoracique) Le poumon,vol. n° 1, 1949.

(60) CURTILLET E. et HOUEL J. : Pour servir à l'étude de l'évolution des cavités dans les kystes hydatiques opérés et guéris. Afrique Française Chirurgicale 1946, p. 399.

(61) CURTILLET, AUBANIAC et HOUEL J. : Observation d'hémorragie mortelle après intervention pour kyste hydatique du poumon. Afrique Française chirurgicale 1946, p. 253.

(62) CURTILLET E., AUBANIAC et HOUEL J. : Lobectomie d'indication exceptionnelle, lobectomie pour kyste hydatique du poumon. Afrique Française chirurgicale, 1946, p. 253.

(63 CURTILLET E. : Les kystes hydatiques du poumon dit " centraux ". Journal français de médecine et de chirurgie thoracique, n° 2, 1950, p. 151.

(64) DAVIDOVITCH (Belgrade) : Contribution au traitement chirurgical du kyste hydatique du poumon. Archives serbes de médecine. an 81, n° 1, janvier 1953, p. 112.

(65) DAVIDSON L.R. : Kyste hydatique du poumon. Thoracic Surgery vol. 13, 471, 1944.

(66) DEL CAMPO J.C. et LASNIER (Uruguay) : Echinococcose pulmonaire, rétention sèche de membrane. Bol. de la Societad de chirugia del Uruguay. 1947, p. 330 et 338.

(67) DELITALA P. : Contribution à la systématisation des différentes formes de pneumothorax hydatique. Giornal. Ital. di Chirurg. vol.IV, 1948, p. 278.

(68) DEMIRLEACE J. : Considérations sur le traitement du kyste hydatique du poumon d'après 130 observations. Valeur de la kystectomie (Semaine des Hôpitaux) Paris 1952, 28, 2508-2512.

(69) DEMIRLEAU J. : Sur le traitement des kystes hydatiques du poumon d'après 130 observations. Valeur de la kystectomie. Semaine des Hôpitaux de Paris, n° 63, 64 - 1952.

(70) DEMIRLEAU J. et PERNOD : Techniques et indications thérapeutiques de la kystectomie dans le traitement du kyste hydatique du poumon. Journal de chirurgie, vol. 67, n° 11, novembre 1951.

(71) DEMIRLEAU J. : Réflexions sur le traitement du kyste hydatique du poumon d'après 80 observations. Académie de chirurgie n° 22,23, 1950.

(72) DEMIRLEAU J. : Acquisitions récentes dans le kyste hydatique du poumon, la kystectomie en plèvre libre. Le poumon, vol X, 1954, p. 119-124.

(73) DENIS B., CHEVRET R.,BOUJIBAR, M. KARI et ALAOUI A. : Traitement chirurgical du kyste hydatique du poumon. A propos de 573 cas.

(74) DEVE F. : Vue d'ensemble sur l'echinoccose secondaire des séreuses. Alg. Med. Mai 1939, 24.

(75) DEVE F. : L'échinococcose primitive (1949) (bibliographie complète des travaux de DEVE).

(76) DEVE : L'échinococcose seondaire 1946.

(77) DEVE F. : Le pneumokyste hydatique. Revue de chirurgie, vol. 63, 1925, p. 245-295.

(78) DEVE F. : Le pneumothorax hydatique. Revue de chirurgie,vol. 63, p.81-125, 1925.

(79) DEW A. : Hydatid disease - Australian medical publishing co. Dydney 1928.

(80) DOMINGUEZ NAVARRO L. : Echinococcose pulmonaire. Med. y Cir di Guerra,vol. 14, n° 12, 1952.

(81) DOR, HOUEL J. et coll. : Les kystes hydatiques du poumon. Considérations anatomo chirurgicales. A propos d'une observation chez un enfant et d'une statistique de 500 cas opérés. Annales Chir. Thor. et Card.Vasc.,1967, 6,2, 369-374.

(82) DOR J. et REBOUD E. : De l'ablation des kystes hydatiques du poumon avec leur adventice. Marseille chirurgicale, an. 3, n° 5, 1951.

(83) DOR J. et CHRISTOFORI DE ANGELES : A propos du traitement des kystes hydatiques du poumon. Académie de chirurgie n° 22-23,1950.

(84) DOR J., REBOUD et DE CUTTOLI J.P. : Le capitonnage dans le traitement chirurgical du kyste hydatique du poumon. Journal de Chirurgie. Vol. 67, n° 2, février 1951.

(85) DOR J., REBOUD et DE CUTOLLI J.P. : Le traitement moderne du kyste hydatique du poumon suppuré. Soc. de Chirurgie de Marseille 7 avril 1951.

(86) DOR J. et QUILICI : Sur le traitement chirurgical des kystes hydatiques du poumon : 2 cas. Soc. de Chirurgie de Marseille,13 Octobre 1952.

(87) DOR J. : A propos des connexions adventicielles du kyste hydatique du poumon. Le poumon,vol. 10,n° 1, 1954, p. 57.

(88) DOR J., REBOUD et DE CUTTOLI : Kystes hydatiques du poumon; à propos d'une statistique de 54 cas. Lyon chirurgical,vol. 49, n° 5, 1954. p. 579.

(89) DORONSORO A. : De quelques cas des kystes hydatiques du poumon. Hispalis Medica (Seville) an. 10, n° 115, 1954.

(90) DUBAU R. : Les plans de clivage du kyste hydatique du poumon. Académie de chirurgie,vol; 79, n° 6-7, 1953.

(91) DUBAU R. : Echinococcose pulmonaire. Intervention en plèvre libre,énucléation du kyste sans ouverture préalable. Le poumon,vol. 5,n° 1,1949, p. 45.

(92) DONGAL : Disparition de la maladie hydatique en Islande. Af. Fr. Chir. 1951, oct.,Nov.,Dec,392.

(93) ESCOBAR DELMAS J. : Le traitement des kystes hydatiques du poumon. Hispalis medica (Seville),an. 10, n° 113, 1953.

(94) ESCUDERO PERO (Argentine) : Introduction à l'étude des kystes hydatiques du poumon. Argentina medical,vol. VII, 1909,p. 507-539.

(95) ESCUDERO PEDRO : Kyste hydatique du poumon. Paris 1912.

(96) ESCUDERO E. (Buenos Aires) : Kyste hydatique pulmonaire opération de V. Perez Fontana. Primeras jordanos Argentinas de Cirurgia Toracica 1949 p. 129-132.

(97) FINOCHIETTO E. (Argentine). : Le traitement des kystes hydatiques du poumon par l'aspiration totale du liquide et des membranes. La Prensa Medica Argentina,voL. VII, 1920, p. 19.

(98) FINOCHIETTO E. : Kyste hydatique du poumon. Prensa Medica Argentina 1929, p. 446.

(99) FINOCHIETTO E. : Kyste hydatique du poumon avec plèvre libre : sur l'opération de Posodas. Societad Cijuj'ia Buenos Aires,vol.IX,1925,p.96.

(100) FITZ PATRICK S.C. : Séquelles du traitement des kystes,hydatiques du poumon. The australien and new zealand journal of surgery,vol. 20, n° 4, mai 1951.

(101) FOGLIATTI A.E. et PINOTTI H.W. : Epidemiologic features of human hydatic disease in the state of Rio Grande do sul (Résumé). Rev. Inst. Med. Tropo.,S. Paulo 1967,9,6,415-418.

(102) FOGLIATTI A.E. et BRUZZONE : La chirurgie du kyste hydatique du poumon. Menerva Medica,an 42, n° 28, 26 mai 1951.

(103) FOGLIATTI A.E. et BRUZZONE : La chirurgie dans les kystes hydatiques du poumon. Archivio per la scienze medical (Turin) an 77, n° 3,mars 1952.

(104) GARCIA PORTELLA A.M. : kyste hydatique du poumon. Editorial Aldecoa edit., Madrid 1942.

(105) GRABER P., TRONCY, TABO R., OUMATIE O. : L'echinococcose. Hydatidose en Afrique Centrale. Ecchinococcose des animaux domestiques et sauvages. Revue Elevage Med. Vet. Pays tropicaux 1969, 22 (1) 55-64.

(106) GOINARD, PELLISSIER G. , PEGULLO J. : Le kyste hydatique,traitement chirurgical. Masson 1960. Paris.

(107) GUEDJ et coll. : Les formes atypiques de la maladie hydatique du poumon. Ann. Chirurgie Thorac et Card.V; 1965, 4, 549,555.

(108) GUEDJ, CALLIGE F., MONTANDON M. (Constantine) : Traitement chirurgical du kyste hydatique du poumon et ses complications à propos de 60 observations. Afrique Française chirurgicale n° 3, 1951.

(109) GUEDJ P., CALLIGE F., MONTANDON M. : Lobectomie et bilobectomie pour séquelles du kyste hydatique du poumon. Constantine Médical,an 2, n° 1, 1951.

(110) GUEDJ P., CALLIGE F., MONTANDON M. et SAUVAGE : Pneumonectomie gauche pour séquelles du kyste hydatique du poumon. Semaine des Hôpitaux de Paris,n° 45, 1962.

(111) GUEDJ P. : Les kystes hydatiques du poumon. Leur traitement chirurgical d'après 100 observations. Journal de chirurgie vol. 70,n° 5,1954.

(112) GUERRERO A., FOUSSIER B., DALAJI A. : Hydatidose pulmonaire au Maroc. Le poumon et coeur. 1961, 3, 395.

(113) HADDAM T. : Contribution à l'étude du traitement chirurgical des kystes hydatiques du poumon,simples et compliqués. Thèse Paris 1952.

(114) HAMIDOU B., KANDIL S. : Les kystes hydatiques du foie en Oranie. Deuxième Journées Médicales Maghrébines - Alger 3,4,5 Mai 1966,p. 29.

(115) HAMLADJI M.O., HADDAM B., SARI A., et HADDAM T. : La localisation simultanée du kyste hydatique au niveau du poumon et du foie : problème diagnostique et thérapeutique. (A paraître dans les annales Algeriennes de Chirurgie).

(116) HAMLADJI M.O., HADDAM B., SARI A., et HADDAM T. : Le traitement chirurgical du kyste hydatique du poumon à propos de 600 cas (I). Société algérienne de chirurgie. Scéance du 10 Avril 1971.

(117) HAWES S.C. (Londres) : Période d'incubation du kyste hydatique pulmonaire. British Journal of tuberculosis and diseases of the chest - Vol. 46, 1952 p. 175.

(118) HEBERT : Ecchinococcose secondaire bronchogène (Thèse Paris 1932).

(119) HERRERA VEGAS et CRAMWEL D. : Les kystes hydatiques du poumon. VII Congrès Scientifiques de l'Amérique Latine vol. 11, 1901, p. 189.

(120) HOUEL J., DESHOUGUES R., DUMAZER : Les déboires du traitement conservateur du kyste hydatique du poumon. Poumon et Coeur 1959,4, 391-402.

(121) HOUEL J., et DUMAZER R. : Aspects anatomo radiologiques du kyste hydatique du poumon. Journal Franç. Med. et Chir. Thor.,n°1, 1953, 7,17, 32.

(122) HOWKINS A.B. : Epidémiologie de la maladie hydatique dans les nouvelles galles du Sud Orientale Australien.
Aust. Vet. J. : 1966, 42, 9, 313, 314 (résumé).

(123) IMPERATI L. : Traitement des kystes hydatiques suppurés du poumon par l'évacuation en plèvre symphysée suivie de fermeture sans drainage. Revue de Chirurgie an 71, n° 1-2, janvier février 1972. (Communication au 2ème Congrès Italien de Chirurgie Thoracique, mai 1951).

(124) IMPERATI L. : Traitement du kyste hydatique du poumon par la technique en deux temps et suture perprimum de la cavité. Giornal Ital. Chirurg. Vol. 5-71, 1949, p. 213.

(125) IRVING G., KAGAN : A review of serological test for the diagnostic of hydatid disease. Bull. OMS 1968, 39, 1, 25-37.

(126) IVANISSEVICH O. et FERRARI : Diagnostic du poumon.
Boletinos de la Soc. de Chir. de Buenos Aires,vol. XXI,1937, p. 467.

(127) IVANISSEVICH O. et TAIANA : Fausses récidives des kystes hydatiques du poumon. Bol. et Trab. Acad. Arg. Chir. vol. 28-2,1944, p. 48-54.

(128) JARNIOU A.P., MOREAU A., GARRIGOU J., DUBAU R., CAMPANA et BOURDET P. : Considérations sur le diagnostic de l'hydatidose pulmonaire. A propos de 20 observations. Semaine des Hôpitaux. Paris 1956 - 32, 1664-1669.

(129) JOHNSON et TWENTE G.E. : Kyste hydatique du poumon observation d'un cas indigène. Annals. of Surgery, vol. 136 n° 2, Août 1952, P.305-308.

(130) JOSE M., JORGE, et PEDRO M.R. : Le traitement biologique de l'hydatidose pulmonaire. La Prensa Medica Argentina, 1942, p. 2084.

(131) KAVAZAPAKIS N. et SFONGARIS G. : Les problèmes du traitement des kystes hydatiques très volumineux du poumon. IIème session des Journées Médicales du Proche et du Moyen Orient. Téhéran, octobre 1962.

(132) KOEBELLE,OUDET,PETIT-JEAN et HUTT J.P. : Lobectomie inférieure droite pour kyste hydatique du poumon.
Strasbourg médical vol. II, 195, n° 2.

(133) KOURIAS B. (Athènes) : Une indication rare d'exérèse : l'échinococcose secondaire bronchogène du poumon. Presse Médicale n° 67, 22 octobre 1952.

(134) KOURIAS B. (Athènes) : Pneumothorax spontané chronique et kyste hydatique du poumon. Afrique Française chirurgicale n° 3, 1951.

(135) KRAHL E. : Traitement du kyste hydatique suppuré du poumon. Archivo di chir. del torace vol VI, 1950, p. 119-131.

(136) LACROIX C. , JOUANNEAU J., THIODET J. : Les aspects de la prophylaxie de l'hydatidose en Algérie.
Alg. Med.,1955, 59, 3, 229, 234.

(137) LAMAS : Traitement des kystes hydatiques du poumon. Premier Congrès National Mondial de l'Uruguay (1916).

(138) LAMAS et MONDINO : Kyste hydatique du poumon. Revista medica del Uruguay. Sept. 1926.

(139) LANGER L., BALDINI D., JUANEDA A., YOFFRE R. : Le traitement chirurgical du kyste hydatique du poumon. El Dia Medico- (Cordoba,Argentina) 23-25 mai 1951 (p. 1020-1023.)

(140) LARAKI : Le kyste hydatique pulmonaire en milieu marocain. J.F. Med.Chir. thoracique Nov-Déc 1962, 16-7 p. 785-795.

(141) LARBAOUI D., CHAULET P., OUSSEDIK N. : Le kyste hydatique du poumon dans la pratique médicale courante en Algérie. Bull. INSP Alger,1966.

(142) LARBAOUI D. (Rapporteur) : Kyste hydatique du poumon en Algérie. Ier congrès médical maghrébin. Deuxièmes journées Maghrébines de Pneumophtysiologie. Casablanca 3-4 mai 1971.

(143) LARGUERO : Suppuration périhydatique avec hydatide intacte. Bol. de la Soc. de Ciruj. del Uruguay, vol. XII, 1942 p. 353-368.

(144) LARGUERO, PURRIEL et ARDAO. : Pyopneumothorax hydatique. Etude clinique, anatomopathologique,radiologique et thérapeutique. Monographie. Edition V. BRUM. Imprent a J. Marcent 1935.

(145) LEGRAND M., NUSSAUME O., ANDREASSIAN B., LESOBRE R., et BAUMANN J. : Diagnostic d'hémoptysies d'origine hydatique par artériographie bronchique sélective. Annales de Chirurgie : 25,n° 21-22,381-385, 1971.

(146) LEPICARD : La vomique hydatique pulmonaire. Sa valeur curative. Thèse de Paris 1972.

(147)LEVI-VALENSI A. et ZAFFRAN (A) : Intérêt de la bronchoscopie pour le diagnostic et le traitement de l'hydatidose pulmonaire (Semaine des Hôpitaux) Paris (1956,32,1058-1066).

(148) LIARAS H. et HOUEL J. : Le traitement de l'échinococcose pulmonaire. 119 cas. Afrique Française chirurgicale n° 3, 1951. Congrès mondial du kyste hydatique du poumon.

(149) LIARAS H., HOUEL J. et PELISSIER G. : Les indications de la lobectomie traitement logique du kyste hydatique du poumon. Académie de chirurgie n°21-22, 1954, p. 601.

(150) LIARAS H., COMBE P. et RAFFI A. : Remarques sur le diagnostic et le traitement du kyste hydatique du poumon. Pédiatrie,vol. 8 n° 1,1953,p.103.

(151) LIARAS et STOPPA : Le traitement du kyste hydatique du poumon par la méthode de Perez Fontana. Afrique Française chirurgicale n° 1,1952.

(152) LIARAS et HOUEL : Diagnostic radiologique et traitement du kyste hydatique du poumon. Académie de chirurgie vol. 11,février 1953.

(153) LITRICIN T. (Belgrade) : Traitement des kystes hydatiques du poumon par l'énucléation. Archives serbes de medecine 1953,vol. 5,p. 467,477.

(154) LOGAN et NICHOLSON : Hydatid disease of the lung thorax. Thorax,vol. 3,n° 1,1948, p. 1-14.

(155) LOMBARD P. : 5 cas de kystes hydatiques du poumon observés chez l'enfant et traités chirurgicalement. L'algérie médicale Nov. 1934.

(156) LORIZION : Contribution à l'étude du traitement chirurgical du kyste hydatique du poumon avec technique en 2 temps, et suture per - priman de la cavité. Giornale It. Chir.,vol. 6, 1950,p. 97.

(157) MACCAS M. et KOUIRAS (Athènes) : Notre expérience du traitement chirurgical des kystes hydatiques du poumon : 450 cas opérés. Afrique Française chirurgicale,n° 3,1951 (Congrès du kyste hydatique).

(158) MAGGIO : A propos de nouveaux signes radiologiques dans le diagnostic de l'échinococcose pulmonaire. Giornal Ital. di chirurgia,vol.2, n° 6, 1941.

(159) MARTINEZ J.B. : Traitement chirurgical radical de l'hydatidose pulmonaire. Lobectomie et résection segmentaire : Thèse 1949,Faculté de médecine de Lima (Perou).

(160) MINI M. : L'échinococcose pulmonaire. Minerva chir.,vol. 7, n° 21,1952,p.299

(161) MITAR MITROVITCH (Belgrade) : L'échinococcose pulmonaire polykystique disseminée,guérie par la pneumonectomie. Revue de chirurgie,an 71, n° 1-2, janvier,février 1952.

(162) MOKHTARI : Epidémiologie du kyste hydatique en Algérie. Place de la localisation pulmonaire. Alg.Med.Chir.,1966,3,3, 85-90.

(163) MONOD et WARNERY : Thoracotomie en plèvre libre et extirpation en un temps du poumon et de la loge fibreuse.
Le poumon- volume V, n° 1, 1949.

(164) MORAIS B. : Traitement chirurgical de l'hydatidose pulmonaire. Gayeta médico portuguesa cinurgia. Vol. 1, 1949, p. 363.

(165) MORQUIO L., BONANA et SOTO : Nouveau signe radiologique du kyste hydatique du poumon. Le pneumokyste périvésiculaire " à minima réparable ". Archives de Pédiatra del Uruguay,1934, n° 5.

(166) MORQUIO L. : Les kystes hydatiques du poumon chez l'enfant. Archives de medica de los ninos. vol. XXIX 1926,p. 5,31.

(167) NGUYEN,DINH HOANG : A propos du signe de décollement pathognomonique du kyste hydatique du poumon. Presse médicale 1937,30 décembre p.2. 117.

(168) NICOLSI (Turin) : Considérations sur la chirurgie des grandes cavités résiduelles de l'échinococcose pulmonaire. Minerva chirugica. an.8, n° 9,15 mai 1953.

(169) OMS : Série rapports techniques (comité mixte) FAO/OMS d'experts sur les zoonoses,n° 169,1959 et n° 378, 1967.

(170) OMS : l'hydatidose. Bull. 1968, 22,12.

(171) N. OUSSEDIK : Kyste hydatique et tuberculose pulmonaire.
Société algérienne de pneumophtysiologie.

(172) PALMA R. : Abord en plèvre exclue du kyste hydatique du poumon simple et compliqué avec suture primitive.
Chirurgia thoracica,vol. 3, 1950, p. 299.

(173) PAMPIGLIONE : Hydatidose. Bull. INSP Alger, 1965, 2,3, 16.

(174) PAMPICLICNE S. et L. MOKHTARI : Epidemiologie du kyste hydatique en Algérie. Déductions d'une enquête en milieu chirurgical. Com. Deuxièmes Journées Med. Chirurg. Maghreb. Alger, 4 mai 1966.

(175) PAPADOPOULOS J. : A propos de 10 cas d'échinococcose pulmonaire. Poumon vol. 7,n° 4, p. 299.

(176) PELISSIER G. : L'exérèse dans le traitement du kyste hydatique du poumon Thèse Alger 1955.

(177) PERE FONTANA (Uruguay) : Pathologie et traitement chirurgical du kyste hydatique du poumon. Cet article contient la bibliographie complète des travaux de Perez Fontana - 24 références). El thorax,vol. 2, mars 1953.

(178) PEREZ FONTANA V. : Pathologie du kyste hydatique du poumon. 2ème Congrès Internat. de l'hydatidose à Buenos Aires,mai 1948.

(179) PEREZ FONTANA V. Nouvelle méthode pour opérer le kyste hydatique du poumon. Archival de pediatria del Uruguay,vol. XIX,n° 1,1948,p. 5-37.

(180) PEREZ FONTANA V. : Méthode et procédés opératoires dans le kyste hydatique du poumon. Archivos Intern. de la hydatidosis,vol. XI,p.471-482.

(181) PEREZ FONTANA V. : Le traitement chirurgical du kyste hydatique du poumon par la méthode uruguayenne ou extirpation du périkyste. Journal de chirurgie,vol. 69,n° 8-9,août - sept. 1953.

(182) PERROTI G. : Techniques et résultats des interventions pour kyste hydatique du poumon. Giornal. Ital. chirurg. vol.7, n° 12,1951.

(183) PESCHIERA C.A. et BASAN MARTINEZ J. : Les résections pulmonaires dans le traitement du kyste hydatique du poumon. Anales de la Facultad de Medecina,vol. 35, n° 4,octobre-décembre 1952.

(184) PITILLIPS E.W. : Kyste hydatique du poumon. Archives of surgery,vol. 21,1930, p. 1324.

(185) PIAGGIO BLANCO et GARCIA CAPPURO : Echinococcose pulmonaire. Edit. El Atheneo, Buenos Aires,1 volume de 403 pages,1939.

(186) PINERO JIMENEZ M.R. : Kyste hydatique du poumon. Hispalis medica,n° 85, juillet 1951.

(187) PONCELET P. et GUERIN P. : Traitement chirurgical des kystes hydatiques du poumon. Presse médicale n° 62,4 octobre 1952.

(188) POSADAS : Sur le traitement du kyste hydatique du poumon. Anales del circulo medico,1895.

(189) POSADAS : Traitement du kyste hydatique du poumon.
Revue de chirurgie,vol. XIX,1899,page 374.

(190) PRAT DOMINGO (Argentine) : Traitement des kystes hydatiques u poumon par le procédé en 2 temps opératoires.
Revista de la association medica Argentina 1919,p. 733.

(191) PURSELL MENGUEZ et BOSCH NOGUERA : Considérations sur le traitement des kystes hydatique du poumon.
Médiana clinica,vol. 21,n° 2, 1953, page 112.

(192) REDI R. : Diagnostic et traitement du kyste hydatique,du poumon.
La chirurgia thracica (capri,mai 1950). Rapport au premier congrès de la société italienne de chir. thoracique.

(193) REDI R. : Traitement chirurgical de l'échinococcose pulmonaire (160 cas).
Afrique franç. chirurgicale n° 3,1951.

(194) RENAULD S.M. (SETIF) : Traitement chirurgical des kystes hydatiques pleuropulmonaires (160 cas). Afrique française chirurgicale,n° 3,1951.

(195) RIVAS C.I. et GOBLICH : Hydatidose du poumon. Le signe du " double arc " d'Ivanissevich. Rev. Assoc. Med. Argentina,vol. 55,1941,p. 689.

(196) ROCK T. : Echinococcose du poumon,variétés cliniques et traitement.
La chirurgica toracica,an 3, n° 4-5, Août-oct. 1950.

(197) ROMUALDI (ROME) : Le traitement du kyste hydatique du poumon chez l'enfant. Archivio Italiana de Ped., e puericultura (Rome),vol. 15, fasc. 1; 1952, p. 45-75.

(198) ROSAL (BARCELONE) : Traitement du kyste hydatique du poumon°
Medicina clinica,vol. 16-2, 1948.

(199) ROSSI R. : Traitement des kystes hydatiques du poumon par la résection parenchymateuse typique. Giornal Ital.chir.,vol 8, n° 6, 1952.

(200) SABBATINI C. et GIARDELLO A. : Le problème de la cavité résiduelle dans la chirurgie de l'échinococcose pulmonaire. Giornal Ital.Chir.,vol.8, n° 12, 1952.

(201) SABBATINI C. et GIARDELLO A. : Le problème de la cavité résiduelle dans la chirurgie du kyste hydatique du poumon.
La chirurgia thoracica, an 6 ,n° 6, 1953.

(202) SANTY,BERARD,GALY et DUMAREST : A propos de l'origine acquise de certains kystes pulmonaires bronchiques de l'adulte.
Le poumon 1946, p. 5-16.

(203) SANTY,BERARD et SOURNIA : Kystes hydatiques du poumon. Problème diagnostique et thérapeutique. Lyon chirurgical vol. 42,n° 4,1947,p.393-417.

(204) SAVONUZZI G. et FERRANTI : La cure radicale pour les kystes hydatiques du poumon,l'énucléation totale. Arch. Chir. Thor, vol 10,n° 2,1953.

(205) SEBASTIANI M. et PITZACIS M. : A propos de l'exérèse du périkyste dans l'échinococcose pulmonaire. Service du Pr. REDI, an 6, n° 1, février 1953, p.37-47.

(206) SEGRES A. et LAGOS GARCIA : Considérations sur un cas de kyste hydatique du poumon ouvert dans les bronches. Archivos latinos americanos de pediatria. Vol. XVIII, 1924, p. 316.

(207) SEGRES : Considérations sur le signe " del camelote " dans les pneumokystes hydatiques. Accion Medica Vol. III, 1932, p. 325.

(208) SENEVET G. : Epidémiologie du kyste hydatique en afrique du nord. Arch. Intern. Hydatique 1951, 12, 1-2, 115-120.

(209) SPENNATI D. (Rome) : Sur le traitement des kystes échinococcique du poumon : 61 cas. La chirurgia thoracica an 5, n° 1, février 1952.

(210) SUIC M. : Echinococcose - Zagreb 1952.

(211) SUSMAN (Sydned) : Le traitement de la maladie hydatique pulmonaire. Thorax vol III, II, 1948, p. 71-78.

(212) SUSMAN : La maladie hydatique en chirurgie thoracique. The journal of thoraciq surgery, vol. 26, n° 2, Août 1953.

(213) SUSMAN : Traitement des kystes hydatiques du poumon. The journal of thoraciq surgery vol. 21, n° 3, Mars 1950, p. 322-432.

(214) SUSMAN : Kystes hydatiques du poumon : 2 cas rares. The australien and New zealand journal of surgery (SIDNEY) vol. 21, 4 mai 1952.

(215) SUSMAN : Lobectomie pour kyste hydatique du poumon. The médical journal of australien an 38, vol. 1, n° 11, mars 1951, p. 400-403.

(216) TAIANA J.A. (Buenos Aires) : Les kystes hydatiques du poumon. La chirurgie thoracique An 4, n° 3, juillet 1951, p. 248-259.

(217) TAIANA J.A., SCHIEPPATI,BORAGINA : Echinococcose pulmonaire,traitement chirurgical. Revue de A. NA. Vol. LXII, 637-411,1948.

(218) TAIANA : Kyste hydatique du poumon.
Lyon chirurgical vol. 46, n° 7, octobre 1951.

(219) THOMAS : Traitement des kystes hydatiques du poumon. International médical congress of australia. 1889,Melbourne,p. 352-377.

(220) TILLIER R., GOINARD P. et LE GENISSEL M. : Etude radiologique de l'hydatidose. Algérie Médicale vol. 39, n° 7, 1935.

(221) TOOLE (ATHENES) : La tuberculose pulmonaire à la suite du traitement chirurgical du kyste hydatique du poumon. Afrique Française chirurgical n° 3, 1951.

(222) TOUNTAS G., KIRIAKOU K., OECONOMOPOULOS A. et KARAPISTOLIS E. : Interventions conservatrices et radicales dans le traitement des kystes hydatiques du poumon. IIème session des journées médicales du proche et du moyen orient - Téhéran octobre 1962.

(223) UGON V.A. (Montevidéo) : Le traitement du kyste hydatique du poumon. Hoja Tisiologica vol. 10,n° 4,décembre 1950.

(224) UGON V.A., VICTORIA A., SUARIZ H. et MARCALAIN R. : La lobectomie dans le traitement du kyste hydatique du poumon. Bol. de la société de chirurgie d'Uruguay,vol. 17., n° 9-12, 1946, p. 465-493.

(225) UGON V.A. : Technique de l'énucléation du kyste hydatique du poumon et résultats opératoires. Arch. de chir. del Thorace. An 4, vol.5,1950.

(226) UGON V.A. : Le traitement du kyste hydatique du poumon et ses complications. Journal international de chirurgie,vol. 12, n° 3, mai-juin 1952.

(227) URCUTIA J.M. (MEXICO) : Kyste hydatique du poumon. Cirurgia y arujanos,vol 21,n° 6,juin 1953.

(228) VACCAREZZA O.A. et TRIARRI F.C. (BUENOS AIRES) : Résultats du traitement chirurgical du kyste hydatique du poumon à propos de 41 cas traités après résection du poumon sans mortalité. La Prensa Medica Argentina, vol 38, n° 18, mai 1951.

(229) VACCAREZZA O.A. et TRIARRI F.C. : Orientation actuelle dans le traitement du kyste hydatique du poumon. La presse médicale 22 juin 1949.

(230) VALDONI P. : Nouvelle méthode opératoire du kyste hydatique du poumon. " Polyclino " ser. chirur. vol 4, 1953, p. 484-496.

(231) VALDONI P. : Extirpation et suture per primum dans la cure du kyste hydatique suppuré du poumon. Archives internationales de l'hydatidose Fasc. 1-11, 1949, p. 357.

(232) VOGT A. : Kyste hydatique du poumon.
Forshiand dem. Geb. der Röntgenster. Röntgenpraxis.
vol. 74, n° 5, p. 570-573, 1951.

(233) WADDLE N. (DUNDEE, AUSTRALIE) : La maladie hydatique du poumon.
The Australian and New-Zealand of surgery vol. 19,n° 4, mai 1950,
p. 273-290.

(234) YODICE A. et LECHIARE F. : Traitement actuel du kyste hydatique du poumon.
Arch. Intern. de la Hydat. vol. XI. Fasc. I-II, 1950, p. 307.

(235) YODICE A. et LECHIAIRE F. : Traitement du kyste hydatique du poumon.
Semana Med. Vol. 102, n° 16, p. 515.

(236) ZIROUT A. : " Les images en grelot ".
Thèse,Alger 1963.